UNIVERSITE - D'ALGER

FACULTE DE MEDECINE D'ALGER

Année 1972 - n°

SUJET

A PROPOS DE 55 CAS DE RUPTURES UTERINES

THESE

Pour le Doctorat en Medecine

Présentée et soutenue Publiquement le 23 Septembre 1972

PAR

M. (Nom) GUERBOUZ Prénom Kaddour

Date et lieu de naissance .....

Membres du Jury:

M. BONAFOS: Professeur de clinique obstetricale et gynécologique--Président

M. AIT-OUYAHIA: Professeur de gynécologie d'obstetrique

M. KHATI: Professeur de clinique médicale infantile

Melle: BELKHODJA: Maitre de Conferénces agrégé

} Juges

UNIVERSITE D'ALGER

FACULTE DE MEDECINE BENZERDJA D'ALGER

ANNEE 1972 N°

A PROPOS DE 55 CAS DE RUPTURES UTERINES

TH E S E

Pour le doctorat en Médecine

Présentée et soutenue publiquement le 23 Septembre 1972

par - CHERBOUZ Kaddour

MEMBRES DU JURY

- M. BANAPOS : Professeur de clinique Obstétricale et Gynécologique : PRESIDENT.
- M. AIT-OU-YAHIA : Professeur de Gynécologie Obstétrique
- M. KHATI : Professeur de Clinique Médicale Infantile.
- Mlle. SELEMDJA : Maître de Conférences Agrégé

JURY

UNIVERSITE D'ALGER

-:-

FACULTE DE MEDECINE PHARMACIE D'ALGER

ANNEE 1972 N°_____

A PROPOS DE 55 CAS DE RUPTURES UTERINES

—————oOo—————

THESE

Pour le doctorat en Médecine

Présentée et soutenue publiquement le 23 Septembre 1972

par = GUERBOUZ Kaddour

———oOo———

MEMBRES DU JURY

- M.	BANAFOS	: Professeur de clinique Obstetricale et Gynécologique : PRESIDENT.	
- M.	AIT-OU-YAHIA	: Professeur de Gynécologie Obstétrique	JUGES
- M.	KHATI	: Professeur de Clinique Médicale Infantile.	
- Mlle.	BELKHODJA	: Maitre de Conférences Agrégé	

UNIV.
LEIDEN
BIBL.

SERMENT D'HIPPOCRATE

En présence des Maitres de cette Faculté, de mes chers Condisciples et selon la tradition d'Hippocrate, je promets et je jure d'être fidèle aux lois de l'honneur et de la probité dans l'exercice de la Médecine.

Je donnerai mes soins gratuits à l'indigent et n'exigerai jamais un salaire au-dessus de mon travail. Admis dans l'intérieur des maisons mes yeux ne verrons pas ce qui s'y passe, ma langue taira les secrets qui me seront confiés et mon état ne servira pas à corrompre les moeurs ni à favoriser le crime.

Respectueux et reconnaissant envers mes Maitres, je rendrai à leurs enfants l'instruction que j'ai reçue de leurs pères.

Que les hommes m'accordent leur estime, si je suis fidèle à mes promesses, que je sois couvert d'opprobe et méprisé de mes confrères, si j'y manque.

JE DEDIE CETTE THESE :

A LA MEMOIRE DE MON PERE, DE MON FRERE, DE MA SOEUR

A MA MERE

A MON ONCLE

A MES PARENTS ET A MES AMIS

C'EST TROP PEU QUE DE VOUS ASSURER DE NOTRE GRATITUDE ET DE NOTRE DEVOUEMENT INDEFECTIBLE.

A NOTRE MAITRE ET PRESIDENT DE THESE

Monsieur le Professeur BONAFOS.

Professeur de clinique obstétricale et gynécologique.

Qui nous a inspiré le sujet de cette thèse.

Il nous a profondément marqué dans notre formation médiaale en nous montrons que la tradition médicale est critique et évolutive.

En témoigne de notre haute considération et de notre profonde reconnaissance.

A NOS JUGES.

A Monsieur le professeur AIT OU YAHIA.
Professeur de gynécologie et d'obstétrique.

Vous nous avez énormément enrichi de vos connaissances. En témoignage de notre reconnaissance pour l'intérêt que vous nous portez en acceptant de juger notre thèse. En témoignage de notre haute considération.

Monsieur le Professeur KHATI.

Professeur de clinique médicale infantile.

Vous nous avez accueilli avec une grande amabilité dans votre Service.

En témoignage de votre bonté tant sur le plan Médical que sur le plan Humain.

Mademoiselle BELKHODJA.

Mâitre de conférence agrégé.

Nous avons bénéficié de vos connaissances et de votre gentillesse.

Nous vous sommes reconnaissant d'avoir accépté de juger cett thèse.

Au Professeur MARILL.

Professeur d'Urologie.

En témoignage de reconnaissance pour votre bonté et de l'intérêt que vous nous avez porté.

Au Docteur TAHRAT.

En reconnaissance de l'aide que vous nous avez apporté dans l'élaboration de cette thèse.

INTRODUCTION.

INTRODUCTION

Ce travail nous a été inspiré par l'augmentation paradoxale de la fréquence des ruptures utérines, alors que dans certains pays développés, ce chiffre semblait s'amenuiser, au point de disparaître.

La compulsion des dossiers à la maternité de Mustapha, a été difficile du fait de l'absence d'un service compétent de conservation et de classification des archives. Ainsi les 55 dossiers que nous avons pu "sortir" ne résument pas la totalité des cas; la preuve en est qu'il est des cas transcrits sur le cahier de protocole opératoire et non retrouvés dans des dossiers exploitables.

La compulsion des dossiers et leur sélection nous confirme cependant dans le mouvement ébauché et décrit dans nombre de pays, à savoir qu'on assiste à une augmentation relative des cas de ruptures.

En effet, les ruptures classiques sur utérus intact, désormais baptisées "ruptures archaïques", se retrouvent dans nos dossiers avec une fréquence à peine diminuée. La cause en est, semble-t-il, dans l'insuffisance de l'infrastructure sanitaire et notamment dans l'encadrement obstétrical spécialisé et équipé. Dans les pays où l'effort a abouti, ces formes tendent à disparaître et sont pratiquement méconnues. En Algérie, encore insuffisament équipée, cette forme de rupture est demeurée le pain quotidien des maternités universitaires. A coté de cette forme classique est née une autre espèce de ruptures utérines; celle qui frappe l'utérus cicatriciel. Si elle est moins explosive et dramatique dans son expression clinique, elle n'en est pas moins dangereuse du fait de son évolution silencieuse qui la fait méconnaître pendant un temps. Sa fréquence augmente avec le nombre des interventions conservatrices sur utérus gestant ou sur l'organe non gravide. On peut dire qu'elle est la rançon du progrès.

L'étude de la qualité de la suture, l'amélioration des techniques opératoires et de l'antibiothérapie ne l'ont pas fait disparaître.

Les ruptures utérines restent donc trop fréquentes dans nos régions et nous avons cru bon y reconnaître ces 2 formes étiologiques désormais bien distinctes.

OBSERVATIONS.

Observation N°1 :

Mme C.Z agée de 27 ans est evacuée de L'hopital de Boufarik par l'intermediaire de l'hopital PARNET sur la maternité de L'hopital Mustapha pour epaule négligée et précidence du cordon qui ne bat plus depuis le matin. 7ª geste, 6ª pare. 5 accouchements normaux 1accouchement prématuré, une grossesse actuelle.

A l'entrée, malade deshytratée, pouls rapide, T.A=9/6. BCF non perçu. L'utérus est tendu, se relachement légèrement sous l'effet de l'anes--thésie. Sang noirâtre à la vulve. On suppose dés l'entrée la forte possibilité d'une rupture déja existente et probablement segmentaire Cependant étant donné l'accessibilité du col, on pratique assez rapi--dement en une 1/2 heure une embryotomie rachidienne en écharpe, sous réanimation= sérum+ Hydrocortisone en attendant le sang isogroupe. L'enfant extrait pèse 3,500kg . La revision utérine après délivrance normale montre un globe utérin bien retracté, intact et une rupture segmentaire gauche et postérieure la malade est rapidement transportée au bloc opératoire, et sous anesthésie on pratique la laparotomie et l'exploration des lésions. La rupture est segmentaire gauche et postérieure interessant également le péritoine du feuillet postérieur des ligaments larges. L'artère utérine gauche saigne légèrement sous la forme d'un vaisseau "isolé". Elle est ligaturée au lin N°3.

SUTURE : des 2 bords sur la brèche, dont les parties noirâtres sont incisées au catgut chromé N°2.

-La péritonisation est difficile et incomplète avec ATB insitu.

-Fermeture de la paroi. T.A 11/8 .

-Double dénudation, à cause des mauvaises veines du pli du coude, pour

.../...

Permettre la réanimation ultérieure.

La réanimation per-opératoire:

- 2 flacons de 250 cc de sang
- 150 mg d'hydrocortisone.

La malade quitte l'hopital 12 jours plutard. Reanimation post-opéra - toire S.G.I Trophysan,terramycine,pénicilline, Vitamine,polyvitamine Bépanthene.

OBSERVATION N°2 :

Mme A.K agée de 29 ans,habitant à Alger,4e grossesse 2 accouchements normaux,un accouchement par césarienne,est hospitalisée pour grossesse à terme en travail,et état de choc.

7 Heures: L'examen découvre à l'inspestion une ritérus cicatriciel , césarisé il y a 2 ans pour présentation transversale.

C.U = non perçus.Présentation longitindinale céphalique BCF lointains Toucher vaginal=col dilaté a 2 cm poche des eaux intacte.Présentation cephalique mobile.

1,15 H: La TA 9/6,après réanimation: BCF inaudibles pouls imprenable sueur.

1 Heure 30 : L.M.S.O Pour suspicion de déhiscence de l'ancienne cicatrice.A l'ouverture présence de gros caillots noirâtres,au milieu desquels apparait la masse placentaire et l'utérus ouvert en deux. La breche intéressant le corps utérin dans son ensemble,allant du fundus au segment inférieur. Libération des adhérences a la vissie,a l'épi - plon a la paroi. Extraction a travers la poche des eaux qui bombe,d'un enfant vivant de sexe masculin,aqui aprés réanimation et pesant 3,950 Kg révision utérine.

Exérèse des fragments sphacelés.Suture en 2 plan au Catgut chromé.

OBSERVATION N° 3 /

Madame A . Y agée de 39 ans,habitant Birkhadem est admise pour grossesse a terme en cour de travail.

5 accouchements normaux ,1 Césarienne pour présentation transversale

2 ABRT Spontanés.

20 Heures 30 :/

A l'examen,malade en état de choc TA 6 pouls petit et filant hauteur utérine 32 cm contractions utrines non percues la malade aurait ressenti quelques heures plutôt de trés fortes contractions utérines suivies d'un arrêt brutal.

Présentation longitudinale céphalique. Paroi abdominale flasque .BCF non percus.

Toucher vaginal

- Col dilaté à 4 Cm
Poche des eaux intacte
- Le doigtier ramène du sang.

Réanimation pour intervention.

22 Heures / Protocole :

Elargissement de la brèche utérine placenta enserré sur la déhiscence extraction d'une fille morte née pesant 3 Kg.On retire des caillots de 2 kg révision utérine.

Suture :

de la brèche en 2 Plans ligature des trompes.Péritonisation sous ATB. Suture de la paroi plan par plan TA 12/6.

La malade quitte le service 9 jours plutard.

OBSERVATION N° 4 /

Madame K.M âgée de 28 ans, 3° geste, 2° par vacuée d'une clinique de la ville,pour accouchement dystocique et syndrome de prérupture.

La parturiente est en travail depuis 2 heures.Elle arrive épuisée la hauteur utérine est de 38 cm.L'utérus de l'ombilic.Les contractions utérines sont importantes et rapprochées.La présentation est céphalique.

Les BCF inaudibles.

Toucher vaginal :
- col déchiqueté dilaté a 9 cm
- Poche des eaux rompue
- La tête est haute avec importante bosse sero sanguine.

La rupture utérine est suspectée

L.A.S.O / Dès l'ouverture du péritoine on peut affirmer la rupture utérine sous- péritonéale.Une infiltration massive,hématique,bombe sur la face antérieure de l'utérus jusqu'a la ligne de solides attaches du péritoire viscéral qui est intact.

On ouvre le peritoine juste au dessous du bord supérieur de l'hématome qui parait saillant à cet endroit. .

Les caillotes enlevés,on découvre la breche utérinejuste a ce niveau; c'est un bréche transversale segmento corporéale,dont les bords sont a peu pres réguliers,larges de 6 cm environ,qu'on agrandit à la main de 3 - 4 cm.Extraction podlique d'un enfant mort né de sexe masculin, pesant 3,840 g.Délivrance artificielle.On décolle largement le péri - toine vesico -utérin de qui met en évidence un large caillot organisé, recouvrant tout le segment inférieur.Extraction du caillot on constate une hémorragie du pedicule droit qu'on ligature.

Suture de la bréche en 2 plans au cotynt chromé. Péritonisation sur slongel.

Thrombase ATB. Fermeture de la paroi plan par plan .

OBSERVATION N° 5 /

Madame H.F agée de 33 ans est en 7 emes geste, 6 emes pare, évacuée de l'hopital d'El-Koléa pour présentation de la face postérieure.
La hauteur utérine est de 30 cm; les contractions est céphalique.
La dilatation du col est complète. La poche des eaux est ropue depuis 24 heures le liquide amniotique: purée de pois.

Face en MSDP

Une version podalique pour manoeuvre interne, suivie d'une grande extraction du siège, arrive à extraire un enfant mort-né pesant 3 kg 150.
Délivrance manuelle; la révision utérine découvre une déchirure cervico segmentaire gauche ce qui motive l'intervention haute.
L M S O :/découvre après incision du péritoine viscérale et décollement de la vessie. La déchirure est segmentaire basse une petite incision segmentaire transversale est pratiquée .

Suture de la brèche au catgut chromé N° 2, et suture de l'hystero - tomie Réanimation per-opératoire : nécessite:

- 3 flacons de sang de 250 cc
- 1 flacon de plasmagel
- flacon de SG hypertonique à 15%
- 150 mg d'hydrocortisone

Réanimation post-Opératoire:

24 HEURES
- 1 flacon de sang de 250 cc
- S.G Hypertonique à 15 % = 150 U d'insuline + Pénicilline (10 M) + Clk, CL Na, Cl Ca.
- S.G Isotonique 500 cc + Terramycine 500 mg + Pénicilline 5 M
- SUBTosen 500 cc

==========

PENDANT 3 JOURS
SGI 500 cc x 2 fois
+ Pénicilline
+ Solnicol
+ Vitamine C
+ Polyvitamine

La malade quitte l'hopital après 19 Jours ...

OBSERVATION N° 6 /:

Madame M . S agée de 36 ans,habitant Alger 10 grossesses normales, pas d'ABRT,est évacuée d'une clinique de la ville pour procidence du cordon et syndrome de pre-rupture.

L'éxamen réleve un état de choc important TA à 6,parleur,sueur,pouls filant.

La hauteur utérine est à 32 cm,anneau de Brandl perceptible. Les membres du foetus sont perçues sous la peau. Les BCF sont inaudibles. Présentation longitudinale céphalique.

Toucher vaginal : Procidence du cordon qui ne bat pas.

- Col dilaté à 8 cm
- présentation céphalique.

Chevauchement ++

Le diagnotic de la rupture utérine est posé: on décide d'intervenir aprés réanimation énergique.

- Perfusion de sang isogroupe et rhéomacrodex.
- 100 mg d' hydrocortisone.

La tension artérielle est ramenée à IO on décide l'intervention.

L M S O /:

Dès l'ouverture du péritoire,la tête foetale apparait . Extraction d'un foetus de sexe masculin mort né,pesant 4 Kg 020 .Aprés évacuation de la cavité utérine et de la cavité abdominale des caillots on découvre le Placenta intra abdominal.

La lésion utérine consiste en un éclatement du segment inférieur et extension de la déchirure au corps utérin à droite. Apres écouvillonnage à l'alcool iodé et résection de tous les bords sphacelés de l'utérus droit lésé. Décollement de la vessie suture de breche utérine qui donne une cicatrice en X.

Ligature des trompes.

Péritonisation .Mise en place d'un drain l'utérus se contracte peu malgré les ocytociques intra-utérins.

Toilette péritonéale -Fermeture en 3 plans .. T . A 9

Réanimation per-opératoire :

- 6 Flacons de sang

Réanimation post - opératoire

- La parturiente quitte le service 13 jours plutard.

OBSERVATIONS N° 7 /:

Madame M . A , 51 ans, 9 èmes geste est évacuée de Koléa pour grossesse sur utérus césarisé il y a 2 ans.

4 Heures 10 /:

Malade en bon état général TA 14 / 7 .Utérus haut de 30 cm. B C F difficile à percevoir à cause de l'obesité de la malade. Col dilaté à 7 cm présentation céphalique en O I D P.

16 Heures 30 /:

Présence d'une éventration paramédiane gauche sous ombilicale. Les membres du foetus sont perçus sous la peau.

LAPAROTOMIE /:

Foetus sous la peau ainsique le placenta seule la tête est est incarcérée dans le segment inférieur,avec retraction de l'anneau de Bandl.

Agrandissement de la brèche pour retirer la tête.

Suture : Fermeture de la peau.

OBSERVATION N° 8 /:

RUPTURE UTERINE A DOMICILE.

Madame L . K âgée de 30 ans, mere de 7 enfants vivant à accou - ché dans une clinique de la ville à 11 heures 45 mn d'un enfant macéré mort-né. Admise pour choc à 15 heures 30 mn avec une tension arté - rielle 8,5/6, hémorragie utérine , T° 38 ° ; paleur importante, sueurs froides, pouls filant, réanimation et Révision utérine Pratiquée en même temps, révèlant une déchirure du segment inférieur se prolongeant au corps utérin et située dans la région latéro utérine droite. On décide d'intervenir aprés réanimation importante en attendant : perfusion de rhéomcrode.

- 5 Millions de Péni
- 1 gr de solnicol
- 500 Mgr de terramycine
- 100 mgr d'ydrocortisone

L.M.S.O /:

On découvre un énorme hématome bleuti interéssant des zones sous ligamentaires et intraligamentaires, latéro-utérines droites. On dissèque le péritoine parietal jusqu'au ligament rond en abaissant la vessie trés bas . On extériose l'utérus, ce qui permet de mettre la brèche en évidence.

Brèche de 18 cm environ

Interessant tout le segment inférieur et une partie du corps utérin, allant presque jusqu'a l'intersection du ligament rond.

On excise les parties sphacèlées et on pratique une hémostase de l'artère utérine droite au niveau de l'isthme. Suture en deux plans de la brèche utérine (aprés écouvillonnage à l'alcool iodé de la cavité) Au catgut chromé N°3 Péritonisation sous antibiotique et spongel. Suture de la paroi en 3 plans pour ATB.

Observation n° 9

Mme. Y. F. agée de 26 ans, est admise pour grossesse non à terme et en début de travail : la malade est 4° geste ayant présenté:

1 mort né prématuré à 7 mois

1 mort né à terme

1 enfant vivant après césarienne pour présentation transverse.

A son admission, l'état général est conservé. La hauteur utérine est de 26 cm. les B.C.F. sont inaudibles. La tête est dans le flanc droit. Les contractions utérines sont perçues et espacées. L'utérus est tendu douloureux. Le bassin est perméable. Le col dilaté à 1 cm. les membranes intactes. La T.A. est à 13/6.

La radiographie montre une présentation oblique.

La malade est gardée en observation.

24 h. plutard : les B.C.F. sont toujours inaudibles.

Pas de contractions utérines. Pas de douleurs spontanées.

Palpation douloureuse du flanc et de la fosse iliaque gauche.

L'état général est conservé. T.A. 10/8.

Au toucher vaginal = col dilaté à 1 cm. Perception d'un pole podalique encore haut.

On décide encore de rester dans l'expectative.

Le lendemain : la palpation est douloureuse. On perçoit un pole au niveau de l'hypochondre gauche et l'autre au niveau de l'air du détroit supérieur. Les contractions utérines sont inexistentes. Les B.C.F. inaudibles T° à 38° T.A. : 11/8. Vomissements. Au toucher vaginal col à peine perméable.

Segment inférieur non fermé. La présentation est inaccessible.

Le diagnostic d'appendécite n'est pas exclu devant un tel tableau où la T° est à 38° T.A. : 11/8. Les urines foncées. La présence de vomissements et de douleur au niveau du flanc droit l'intervention est décidée.

Dès l'ouverture de la paroi, on constate la présence d'un sac membraneux intacte, renfermant un foetus d'environ 8 mois avec son placenta extériorisé de l'utérus à travers un brèche résultant de la désunion de l'ancienne cicatrice corporale. Après avoir enlevé soigneusement tout cela ensemble, on défait quelques adhérences de l'épiplon qui s'étalait en avant de l'oeuf entre l'utérus et la paroi adhérant à l'un et à l'autre. L'utérus libéré apparaît être le siège d'une rupture longitudinale allant du fond jusqu'au col. L'aspect fibreux cicatriciel arrondi blanc des bords de la rupture utérine fait penser à une rupture évoluant depuis quelques jours. Après vérification de l'intégrité vesicale on procède au décollement complet vésico - utérin quasi total. Les berges de la brèche sont ravivées au bistouri.

Suture de la brèche en deux plans, au catgut chromé. Ligature des trompes.

Observation n° 10

Mlle. H. D. 30 ans 4° geste, 3° pare est hospitalisée pour grossesse à terme, en début de travail sur utérus cicatriciel à l'examen : T.A. à 11/6. Pouls à 136 T° à 40°. L'utérus est tendu se relachant mal. La hauteur utérine est à 30 cm. B.C.F. inaudibles. Dos difficile à préciser. La présentation est céphalique. Tête haute mobile. Col dilaté à 3 cm. Poche des eaux est rompue.

Une perfusion est mise en cours, en attendant l'intervention par voie haute.

Trois heures plutard, la délivrance est spontanée. Expulsion rapide d'une fille mort née, macérée pesant 2.200 gr.

Brusque hémorragie , faite de sang rouge. La revision utérine montre une rupture segmentaire de 8 cm environ.

La malade est décédée en cours d'intervention par choc hémorragique irréversible.

Mme. B.A. 3° geste 3° pare est hospitalisée pour grossesse à terme en travail.

2 Césariennes dont une pour disproportion foeto-perlvienne

Hauteur utérine 34 cm.

Présentation céphalique. Dos à gauche.

B.C.F. sont bons.

Contractions utérines importantes puis très espacées.

Col dilaté à 3 cm.

Poche des eaux rompues : liquide clair.

Présentation céphalique mobile.

Bassin = on peut suivre les lignes innominées entièrement.

On ne peut atteindre le promontoir.

3 heures plutard l'état clinique reste inchangé

L. M. S. O :

Déhiscence de l'ancienne cicatrice de césarienne, localisée au segment inférieur du corps utérin. Agrandissement de la brèche pour extraire un enfant vivant de sexe masculin pesant 4 Kg 480.

Délivrance manuelle. Suture de la brèche en 3 plans.

Fermeture de la plaie.

Observation N°12 :

Mm O.F a29 ans ,14 ° geste, 13ª pare , à terme en travail présentant des hémorragies de sang rouge.
Femme pâle, en sueur, extrémités froides. T.A imprenable.
Hauteur utérine= 32 cm. C.utérines non perçues parties foetales perçues sous la peau.BCF non perçus Réanimation entreprise.

L.M.S.O=
on trouve de nombreux roplis avec hematome retroplocentaire
Extraction d'un foetus mort pesant 3KG 480 de sexe masculin.
Delivrance manuelle.Extraction de l'hematome retroplocentaire(2litres)
L'utérus ne se contracte pas. On décide de pratiquer une amputation Supracervicale pour raison hémostatique. On coupe sous, les ligaments ronds et les annexes, les artère utérins et on fait une amputation du corps utérins. Suture d'ouverture utérine. corpéréale. Péritonisation ATB. Thrombose. Fermeture.

Observation N°13 :

Mme H.O. agée de 32 ans, 6° geste, 5ª pare= 3 enfants décédés, est évacuée d'une clinique de la ville pour arrêt de progression et collopsus.
A son arrivée TA=11/6:M=a/20. Pieds et mains palpables à fleur de peau BCF absents
T.V.= Front enclavé. La ponction abdominable ramène du sang.
Conclusion: Rupture utérine sur front enclavé.
L.M.S.O =
Extraction d'un enfant mort-né de sexe masculin pesant 4kg 100.
Extraction manuelle phocenta.
La rupture est segmentaire transversale à l'union de la partie charnue corporéale et du S.I. La rupture se prolonge au niveau du pédule artérie-veineux au niveau du ligaments rond sans pour cela qu'on puisse sentir le battement artériel de ce côté.Suffision hémorragique se prolongeant en hauteur et en arrièredes ligaments ronds. La vessie est indemne.La brèche corporéale est arrivée. On pratique sutur de la brèche en un plan avec ligature du pédicule gauche.
Toilette abdominale. Fermeture en trois plan sous ATB.

.../...

Observation N°14:

0 h 30mn: L.R. agée de 22ans est admise dans le service pour gros--sesse à terme en début de W(3e geste , 3enfants) 2 césariennes : 1960 1965. Utérus cicatriciel, hauteur utérine = 32cm, tendue, depression au niveau du segment intérieur, C.U. bonnes, BCF assourdies.
T.V.=col dilaté à 1cm, poche des eaux intacte. Présentation: tête mobile
Exploration utérine : Bassin perméable. 1h 55mn: Utérus relaché
Idem pour le reste.

L. M. S. O.

Après excision de l'ancienne cicatrice à l'ouverture du péritoine, on trouve des adhésions du mésentère et une rupture sus-péritonéale longi--tidunale et transversale.
Extraction d'un enfant vivant du sexe feminin pesant 3,4kg.
Délivrance manuelle. Ecouvillonage à l'alcool iodé:

SUTURE DIFFICILE DE LA BRECHE UTERINE. avec application de syntocinon et Metergin.
Péritonisation sous antibiotique.
Suture plastique de la paroi abdominale.

Observation N°15 :

Mme M.F évacuée de l'hopital de koléa pour dilatation stationnaire et gros utérus hypertonique.
3° pare en travail depuis 24 H.
A L'examen: utérus hypertonique, tendu; C.U présente col peu dilaté présention céphalique. La radiographie faite à Koléa décelle une Hydrocéphalie.
L'accouchement se fait normalement ainsi que la délivrance(manuelle).
Gros enfant 4,880kg la revision utérine decouvre une rupture utérine

L. M. S. O. Des l'ouverture du péritoine, utérus volumineux, présentant de larges zones d'infarcissements, consecutives à la d sto--cie certainement.
Rupture utérine postérieure, latérale droite, segmentaire basse. Suture en deux plans. Points par X.
ATB. Fermeture plan par plan.

.../...

Observation Nº 16 :

12 H : Mme B.K agée de 25 ans, habitant à larbaâ est admisepour gros--sesse à terme en travail. T.A = 14/7
3ª geste: 2 enfants morts-né(accouchement à domicile) 1grossesse ac--tuelle.
- La parturiente saignait depuis 5H du matin.
L'examan= utérus à grand axe longitudinal, devié a gauche. La hauteur utérine= 33 cm. C.U=bonnes. présentation céphalique
BCF = bons
toucher vaginal= col dilaté à 8 cm.
poches des eaux intactes.
Menbranes rugueuses.
Le doigtier ramène du sang.
CAT = rupture large de la poche des eaux.
14 H 55 Utérus en sablier. Formation de l'anneau de bandl.
Hauteur utérine = 40cm; utérus tendu sans relachement BCF accélérés.
Toucher vaginal = col dilaté complètement.
PDE rompue artificiellement pour arrêter l'hémorragie
Présentation du sommet orienté en OP.
Bosse séro-sanguine importante.
Bassin = Promontoire accessible; diamètre promonto sous pubien à 9cm
- ogive pubienne resserée.

L. M. S. O.

3ª geste; 2ª pare(2 morts-nés accouchement a domicile).
Rupture utérine survenantsur la table d'intervention car il y a dispa--rition brutale de l'anneau de brandl, durant lebadigeonnage de la peau. L'enfant et le placenta sont en effet tousdeux intra-abdominaux.
L'enfant est vivant et crie immédiatement. de sexe féminin, elle pèse 3,200kg, Apgar 7/10.
La brèche utérine évoque une insisionsegmentaire transversale mais les bords sont cédématiés et irréguliers et le col inférieur est très proche de la vessie qu'il faut légèrement abaisser et séparer du péritoine.
Suture :au catgut chromé N°3 par points en X et hémostase. Péritonisation sur ATB.Pas de ligatures. (seul le segment inférieur est atteint).
Fermeture.

.../...

Observation n° 17

Mme. K. Z. 30 ans 6° grossesse à terme dont 2 ABRT, est évacuée pour grossesse à terme, en travail, d'une clinique de la ville.

0 h 30 :

Hauteur utérine à 36 cm. utérine tendu, hypertonique B.C.F. inaudibles; présentation céphalique dos à droite col dilaté à 8 cm. Poche des eaux intacte et tendue.

7 h 30 :

La poche des eaux est rompue, laissant s'écouler un liquide amniotique abondant, verdâtre.

Le toucher vaginal découvre une tête de gros volume foetal fixée en O.I.D.P.

L. M. S. O :

Foetus mort né pesant 4 Kg 300, est extrait, ainsi que le placenta. Tous deux sont intra-abdominaux.

La brèche utérine est très grande, intéressant toute la hauteur du corps utérin à partir de l'orifice supérieure du ligament rond.

Le péritoine est déchiré, et le ligament large, le mesosalpinx sont occupés par un énorme hématome.

Ligature des gros sinus veineux du pédicule.

- Suture de la brèche utérine par points en X au catgut chromé.

Les lésions évoquent une rupture utérine datant de plus de deux heures.

- Ligature bilatérale des trompes. Repèritonisation A.T.B. fermeture.

Observation n° 18

Mme. B. O. agée de 29 ans, 5° geste est évacuée de Sour-El-Ghozlan pour grossesse à terme et de hiscence d'une ancienne cicatrice de césarienne à l'occasion d'une présentation transversale.

A son arrivée la malade est en état de choc = T.A. 9/6.

A l'examen = palper douloureux, déhiscence de l'ancienne cicatrice.

Utérus haut de 28 cm étalé, ne se contractant plus au toucher vaginal = col long en voie d'éffacement, perméable à 2 doigts, les membres sont intactes.

Césarienne est faite pour rupture utérine fondique et T.A.9/6.

La réanimation au cours d'interventions nécessite trois flacons de sang on découvre à laparotomie un utérus fondu en deux dans le sens longitudinal. La placenta et d'accès immédiat. On a la surprise d'extraire un enfant vivant de sèxe masculin pesant 1 kg 900, réanimé pendant 19 mn.

- Présence d'un énorme caillot de 535 gr.
- Ecouvillonnage à l'alcool iodé de la cavité utérine.

Suture en deux plans des deux bords de la brèche.

Ligature des trompes.

Réanimation post opératoire.

- Surveillance du TT, TA et diurèse.
- Oxygénothérapie pendant 5 heures, on continu pendant 3 heures.
- Glicosé hypertonique à 15%, 500 cc. + 15 U d'insuline.
- Glicosé iso = 500 cc.
  - Polyvitamines 1 ampoule
  - Hydrocatisone = 50 mg.
  - Aminophylline 1 ampoule
  - Pénicilline 10 M.
  - Terramycine 1 gr.
  - Solnicol 1 gr.
  - Vitamine C 1 ampoule
- 1 flacon de sang de 250 cc.
- Trophyson simple 500 cc.
- Spasfon pour la journée.

La malade quitte le service 17 jours plutard.

Observation n° 19

Mme. Z. K. 6° geste, 6° pare, agée de 36 ans, présente une grossesse à terme sur utérus césarisé il y a 1 an malade arrive en mauvais état général : perte de connaissance. T.A. : 8/5 pouls petit, filant : 100/mn.

10 h 50 : Il s'agit en réalité d'une femme enceinte présumé à terme présentant un syndrome douloureux aigu abdominal et perte de connaissance.

La T.A. est à 9/6. Le pouls frappé à 100. La hauteur utérine est à 30 cm. B.C.P : ralentis, perçus à gauche de la ligne médiane.

Toucher vaginal : col postérieur, long, perméable au doigt.

Poche des eaux intacte.

DIAGNOSTIC :

(1) Rupture utérine sous-péritonéale avec foetus en situation intra-utérine.

(2) Oubien hémorragie interne dont l'étiologie sera à déterminer.

Conduite à tenir : déchoquer la malade; puis

LA PAROTOMIE : on découvre une brèche utérine d'où fait hérnie une partie du placenta.

Extraction d'un enfant vivant de sexe féminin pesant 2 kg 370 qui crie après 10 mn de réanimation. Délivrance manuelle.

L'examen de la brèche montre qu'il s'agit de la désunion de l'ancienne cicatrice. Réfection de cette brèche utérine. Ligature des trompes.

Fermeture sur A.T.B.

Observation n° 20

Mme. A. D., 7° geste, 7° pare est admise dans le service pour grossesse à terme en travail.

Bon état général. Utérus à grand axe longitudinal haut de 34 cm. B.C.F. inaudibles.

Enfant perçu sous la peau.

Toucher vaginal : col dilaté à 9 cm.
Poche des eaux rompue.
Sang rouge à la vulve.

T.A. : 13/8

L.M.S.O : Il s'agit d'une inondation péritonéale de sang. L'enfant étant extrapéritonéal. Extraction de l'enfant et du Placenta en même temps

Rupture de la face antérieure se prolangeant sur le côté droit en passant sous la vessie. On ligature le côté droit. Suture de la brèche. Ligature des trompes. Repéritonisation. Drainage. Fermeture de la paroi abdominale.

Il s'agissait d'un enfant hydrocephale.

Observation n° 21 :

Mme. H. A. : 3° geste, 2° pare est en travail depuis 24 h. sur utérus cicatriciel.

Hauteur utérine : 33 cm.

Contractions utérines bien rythmées.

B.C.F. : inaudibles.

Col épais, dilaté à 7 cm. Poche des eaux rompue depuis 3 j. à domicile.

Tête foetale refoulable avec brosse sero-sanguine.

L. M. S. O. :

A l'ouverture on découvre de nombreuses adhérences plaquant l'utérus contre la paroi abdominale.

Il existe une rupture sous-péritonéale longitudinale antérieure, remontant sur le corps utérin. Pour éviter un élargissement à la vessie, on pratique une incision franchement corporéale haute.

Extraction d'un enfant de sexe masculin, vivant, pesant 2.750 g. Délivrance manuelle.

Suture en 2 plans.

Ligatures des trompes. Fermeture sur A.T.B.

Observation n° 22

Mme. S. O. 4° geste, 3° pare et en travail et saignement depuis 24 h.

Elle a déjà subi 2 césariennes consécutives pour bassin limite.

Les contractions utérines sont perçues mais faiblement.

Les B.C.F. sont présents mais lointains.

Toucher vaginal : col dilaté à 4 cm. doigtier revient.taché de sang.

Bassin limite. Détroit inférieur retréci. Quelques heures après: B.C.F. inaudibles.

L. M. S. O. :

Libération des adhérences péritonéales. Placenta dans la cavité abdominale. Brèche utérine longitudinale au niveau du corps utérin, puis oblique sur le segment inférieur, en direction du pédicule gauche. Vessie oedématiée. Injection de bleu de méthylène.

Extraction d'un enfant de sexe masculin mort né, pesant 3 Kg 030.

Ecouvillonnage de la cavité utérine à l'alcool iodé . Syntocinon intramurale. Suture de la brèche en 2 plans. Ligatures des trompes. Fermeture.

Observation n° 23

Mme. K. Y. 26 ans 3° geste, 2° pare présente une grossesse sur utérus cicatriciel et un syndrome infectueux depuis 10 jours.

Les contractions utérines sont faibles.

La hauteur utérine : 30 cm.

B.C.F. : inaudibles.

Col fermé. Présentation inaccessible.

Bassin cylindrique.

Albumine : 0 - T.A. : 11/7.

L. M. S. O :

Dès l'ouverture de l'abdomen, on arrive directement sur la poche des eaux contenant un foetus mort et macéré, baignant dans un liquide putride de sexe féminin 2.800 grs. On trouve que l'utérus rompu anciennement dans la partie antérieure a été lisée par le processus infectieu Placenta étalé à la face antérieure du foie, à coté de l'épiplon et des anses grèles.

Libération. Hystérectomie subtotale, inter annexielle. Hemostase. Suture du moignion utérin sur drain vaginal. Lavage au serum tiède.

A.T.B. dans la grande cavité abdominale. Fermeture.

OBSERVATION N° 24 /:

Parturiente arrive de la clinique de Saint-Eugène à 6 Heures 20 5 ème geste 4° Pare.

Au palper,foetus sous la peau poche des eaux rompue procidence du cordon qui ne bat plus.

présentation céphalique en voie de fixation T.A :11/7

L.H.S.O /:

Dès l'ouverture du péritoine,nous notons l'existence d'une véritable inondation de l'obdomen.Le foetus est extériorisé dans la grande cavité.On extrait un enfant de sexe masculin pesant 3 kg 100 mort-né.

L'exploration de l'utérus,vidé de son contenu,revèle l'éxistence d'une brèche.

- Latérale droite segmento Corporéale de 10 cm
- une latérale gauche segmento corporéale et cervicale de 20 Cm

Les bords des 2 brèches sont oédématiés,nécrosés,ce qui laisse supposer une rupture de 6 - 8 heures avant l'intervention refection des 2 bords au catgut chromé.Peritonisation,Methergin en I/V. L'utérus se contracte bien. A la toilette de la grande cavité on decouvre un énorme Kyste de l'ovaire gauche comme la tête d'un foetus,logé dans le cul de sac de Douglas .Annextomie gauche.

A.T.B In situ Péritonisation;refection de la paroi.

La malade fait un choc que l'on traite immédiatement,la tension arterielle remonte de 8 à 10.

La malade quitte le service 9 jours plutard.

OBSERVATION /)/°25

Mme. H.A âgée de 36 ans, I4° geste, I3° pare est admise pour grossesse à terme en travail.

L'examen trouve =

- des contractions utérines bonnes mais espacées
- une hauteur utérine à 32 cm
- la présentation est longitudinale céphalique. Plan dorsal à droite de la ligne médiane.
- col dilaté à 6cm

Quelques heures plus tard , plus de contractions utérines.

L.M.S.O. -

Dès l'ouverture du péritoire, la grande cavité apparait inondée de sang coagulé.

Toilette de la cavité. L'utérus est le siège d'une brêche qui l'entrouvre en 2. Extraction d'un enfant mort-né, et du placenta.

Toilette de la cavité utérine.

La brêche est segmento-corporéolundique de 30 cm environ.

Suture de la brêche

Ligature - résection des trompes

OBERVATION /)/26 :

Mme. A.F ; âgée de 41 ans - 7° geste, 7° pare, est évacuée de blida pour rupture utérine.

En travail depuis 24h elle présente :

19h20 = une hauteur utérine de 42 cm

des contractions utérines non perçues.

Présentation longitudinale céphalique

Les membres du foetus sont perçus sous la peau.

Les B.C.F sont inaudibles

Toucher vaginal = La dilatation du col est complète.

La présentation est engagée

Poche des eaux est rompue

Le diagnostic de ruptures utérine est posée. On décide d'intervenir.

I9h50 = L.M.S.O. =

Le péritoire pariétal apparait bleu dès l'ouverture. Emission de sang en abondance. Aspiration.

Le placenta ainsi que les membres du foetus sont dans l'abdomen. Extraction podalique d'un enfant mort-né de sexe féminin pesant 4Kg300

Aspiration d'une quantité impotante du sang.

L'exmen révèle une rupture segmentaire basse épargnant l'artère utérine de chaque côté.

Suture de la brêche en 3 plans au catjut chromé n°2

Péritonisation sous A.T.B. Toilette abdominale au sérum physiologique tiède qui permet de ramener de très nombreux caillot . ATB dans la paroi abdominale. Suture de la paroi plan par plan.

Pas de ligature des trompes = refus de la patiente.

OBSERVATION /)/° 27

6h30 Mme. K.Z , âgée de 29 ans habitant Alger, 6° geste, 3°pare est hospitalisée pour grossesse à terme.Travail en cours.

Utérus haut de 36 cm - utérus tendu - présentation céphalique, dos à droite B.C.F inaudibles. Foetus sous la peau.

Toucher vaginal =

- col dilaté à 8cm - souple
- poche des eaux intacte, bombante
- tête haute mobile

T.A = 12/7

7h45 = B C F inaudibles

Toucher vaginal = tête de gros volume fixée en OI DP

9h = Césarienne pour rupture utérine

Extraction d'un enfant mort-né de sexe masculin pesant 4kg300 .Extraction du placenta.

Brêche utérine importante intéressant toute la hauteur du corps utérin à partir de l'orifice supérieur du ligament rond. La Péritoine est déchiré. Le ligament large, le mesosalpinse sont occupés par un énorme hématome. Ligature des gros sinus véneuses du pédicule et suture de la brêche par points en x.

Ligature bilatérale des trompes.

A.T.B : fermeture

OBSERVATION /)/°28 :

Mme. B.F 30 ans, 6° geste, 4° pare est admise pour grossesse à terme en début de travail , & 6h05.

L'interrogatoire révèle que la parturiente a subi une césarienne, il y a 3 ans , pour placenta praevia

Inspection = femme de petite taille

Utérus à grand axe longitudinal, de 31 cm

Cicatrice de la parotomie médiane sous ombilicale.

Pal pation = hauteur utérine de 31 cm

contractions utérines espacées

utérus légèrement tendu

Plan dorsal à gauche de la ligne médiane

Présentation longitudinale céphalique mobile au dessus du détroit supérieur

Auscultation = B.C.F bien perçus, dans la région ombilicale

Toucher vaginal= col long, épais pérméable à 2 doigts

Membranes intactes

Présentation céphalique haute mobile

Bassin perméable

Le doigtier revient propre

La T.A est à 11/6 un baralgin en intra-musculaire est administré

La laparotomie d'urgence, pour suspicion de rupture utérine est faite = & I6h

En effet à I6h35, et sans que l'état général de la malade ne s'altère, l'on note une dépression sous ombilicale sans tension des ligaments ronds avec hemorragie vulvaire, discrète, faite de sang noir provoquée par le toucher vaginal et une présentation céphalique qui semble avoir migrée vers la F.I.G avec disparition des B.C.F. L'injection de 54U de syntocinon entraine des C.U sauf au niveau de la dépression signalée.

Dès l'ouverture du péritoine , on trouve une cavité abdominale inondée de sang où nagent la tête et les membres supérieurs du foetus.

Extraction d'un enfant MORT NE de sexe masculin pesant 3KgI50

Nettoyage de la cavité abdominale. On découvre alors une Rupture corporéale longitudinale à bords réguliers partant du ligament rond droit, qui est désinséré jusqu'au bord gauche du S.I (il s'agit probablement de la cicatrice corporéole longitudinale faite lors de la 1ère césarienne)

Délivrance normale. Excision de quelques lambeaux ecchymotiques au niveau des 2 lèvres de la brêche. Suture en 2 plans avec du calgut chromé n°2 de la brêche utérine après liberation prudente de la vessie, Peritonisation assez satisfaisante au catgut n°1. Ligature, resection bilaterale des trompes.
Nettoyage soigneux de la cavité abdominale - Fermeture sur ATB de la paroi, plan par plan après excision des bords de l'ancienne cicatrice - fil de soie à la peau.

Toucher vaginale de contrôle : canal cervicol perméable
Les urines sont claires T.A de départ 9 ½/5. T.A finale I0/6

Post- Opératoire = 1) S.G Hyperto = 500 cc | Subulene I54 Polyvitamine
Peni = 5 m +
Clk = 1 g Hydrocortisone= 0,25g

2) S.G.S.= 500 cc | Peni = 5 m
Terr = 1g
Hydrocortisone = 0,25
Heptomyl = I amp.

3) Trophyson = 500 cc

Surveillance du TT; TA et Diurèse .Oxygenotheralie

Sortie = 11 j après

Observation n° 29

Mme. D. H. 29 ans habite Alger. 5° geste, 4° pare est admise pour grossesse à terme en travail.

La hauteur utérine est de 33 cm. Les contractions utérines sont bonnes. Les B.C.F. sont bons. Le col dilaté à 7 cm. Présentation céphalique mobile, haute. La poche des eaux est rompue.

3 h ØØ plutard : les B.C.F. sont toujours bons. La dilatation du col est complète. La tête est fixée.

La malade est agitée, cyanosée. T.A. : 12/8.

Une perfusion de S.G.I. de 500 cc. avec 5 U de syntocinon et spasfon est mise en route.

On décide la césarienne pour : rupture utérine sur présentation défléchie donnant l'air d'être un front enclavé.

L. M. S. O. : Péritoine violacé, l'ouverture du péritoine découvre un foetus au 3/4 dans la grande cavité abdominale. Extraction d'un enfant mort né de sexe féminin pesant 3 Kg 200.

Délivrance manuelle. Aspiration de 2 l de sang. Découverte d'une rupture segmento-corporéale transversale de 15 cm, se continuant avec une brèche utérine latérale gauche de 20 cm.

Indication d'une hysterectomie impossible devant l'existence d'un hématome important.

Donc : suture en 2 plans au catgut chromé n° 2.

Péritonisation A.T.B. Réfection de la paroi.

Observation n° 30

Mme. C. A., 40 ans, 4° geste, 3° pare est admise à la maternité à 22 h 30 en travail.

Femme de corpulence normale. Etat général conservé.

La hauteur utérine est de 34 cm. Utérus tendu.

Les contractions utérines sont rapprochées.

Les B.C.F. sont inaudibles.

Toucher vaginal : col dilaté, membranes intactes.

Présentation du sommet engagée.

½ heure plutard : B.C.F. inaudibles. L'utérus est divisé en 2 masses avec une fluctuation au niveau de l'ombilic évoquant l'hémopéritoine. La vulve est oedématrie et ulcérée par un travail trop long.

T.A. et pouls imperméables.

LAPAROTOMIE :

Avec importante réanimation per-opératoire.

Présence d'un hémopéritoine important 1 l ½ de sang. Le foetus partiellement retenu dans le segment inférieur est délivré. L'enfant est de sexe féminin mort né de 4 kg 200. Le placenta est libre de la cavité abdominale.

Brèche utérine sur toute la longueur du segment inférieur et du col dans leur partie latérale gauche.

Le pédicule lombo-ovarien est isolé anatomiquement et on procède à la ligature et à la suture de la brèche au catgut chromé. L'annexe gauche est infarcie, et est également enlevée.

Péritonisation. A.T.B. T.A. : 8/4.

Soit 8 jours après.

OBSERVATION N° 31 /:

Madame R. âgée de 28 ans,admise pour grossesse a terme en début de travail 6° geste.

L'éxamen trouve un uterus,dont la hauteur est de 34 cm.Les contractions utérine sont rapprochées présentation céphalique .BCF bien perçus.

Toucher vaginal :

- Col épais , dilaté à 6 cm
- Poche des eaux rompue liquide teintée.
- présentation céphalique,tête en déflèxion moyenne.
- Bassin perméable T.A 12/7.

6 heures plutard,le travail n'avance pas.Les contractions utérines sont espacées et courtes.La dilatation du col est stationnaire,la tête est haute. Epreuve au syntocinon: l'état reste le même.Les B.C.F sont lointains,irréguliers.

L'utérus est flasque,évoquant une rupture utérine la T.A :12/7.Le pouls à 92.

L.M.S.O /:

A l'ouverture,présence de sang dans la cavité abdominale avec un foetus en voie d'expulsion;brèche utérine du bord latéral gauche se prolongeant de la corne gauche au segment inférieur extraction d'un foetus mort né,de sexe masculin pesant 3800 g et présentant une bosse sero-sanguine.

Dilivrance manuelle,placenta pesant 840 g + caillot 130 g.

Suture en 2 plans au catgut chromé N° 3 péritonisation.

Ligature - Resection bilatérales des trompes.

Nettoyage de la cavité abdominale . Drani .Fermeture sur A.T.B

Observation n° 32

Mme. H. Y. agée de 35 ans est évacuée de Ménerville. 7° geste, 5° pare ayant présenté un A.B.R.T; et actuellement grossesse à terme en travail l'examen retrouve : une parturiente en assez bon état général avec léger oedème des membres inférieurs.

Utérus haut de 37 cm.

Contractions utérines perçues et rapprochées; col à dilatation complète. Poche des eaux rompue = liquide clair.

Présentation céphalique non fixée.

4 h plutard, les B.C.F. sont bons, les contractions utérines régulières. La présentation est céphalique non fixée. Le diagnostic de disproportion foeto.- Pelvienne est posée. Surveillance.

5 h plutard = hauteur utérine de 41 cm. On note une depression segmento - corporéale indolore, évoquant une solution de continuité.

LAPAROTOMIE :

L'incision du péritoine découvre une rupture utérine de tout le segment inférieur avec délabrement des bèrges. Extraction d'un enfant vivant de sexe féminin = 3.900 gr.

Délivrance manuelle du placenta et découverte d'une importante déchirure partant du corps utérin et prenant le segment inférieur jusqu'au vagin.

Suture - Ligatures des trompes.

OBSERVATION N° 33 /

Il s'agit d'une parturiente âgée de 30 ans, habitant Alger, 8 ème. geste, 7 ème pare, qui est admise en état de choc, agonisante.

l'interrogatoire rélève que le travail a débuté la veille avec saignement, sur une grossesse non à terme (8 mois environ)

L'éxamen retrouve deux masses, sous la paroi abdominale, bien nettes.

- Une arrondie régulière médiane suspubienne, ferme=utérus
- une autre masse allongée transversalement allant de l'hypochondre droit à l'hypochondre gauche avec un pôle dure au niveau de l'hypochondre droit.

Malgré la réanimation la malade meurt par arrêt cardiaque 5 mn après son admission.

Le toucher vaginal de contrôle post mortun confirme le diagnostic de rupture utérine.

Déchirure nette linéaire allant de la lèvre antérieur à gauche jusqu'à l'utérus assez haut.

La main utérine passe largement à travers l'utérus et palpe un foetus dont les menbres inférieur se trouvent dans l'hypochondre gauche.

-=-=-=-=-=-=-=-=-=-=-=-=-=-=-

Femme agitée, cyanosée, en état de choc, pouls filant; T.A. effondrée. Utérus contractué, longitudinal avec anneau de bandl. La contracture siège plus au fond utérin que dans le segment inférieur.

Hauteur utérine de 41 cm. B.C.F. assourdis.

Toucher vaginal = col dilaté complètement.

Poche des eaux rompue. Présentation du sommet en O.I.G.A. Bassin retréci : épine sciatique saillante.

FORCEPS :

Après déchocage, forceps de pajo sous A.G.

L'extraction de l'enfant est relativement facile : tête en pain de sucre avec bosse sero - sanguine.

L'enfant est vivant. La révision utérine révèle une rupture du segment inférieur dans la zone latérale gauche. Les culs de sac sont normaux

L. M. S. O :

A l'ouverture du péritoine on note 500 cc environ de sang dans la cavité péritonéale.

La rupture va du 1/3 supérieure du corps utérin et descend le long du segment inférieur jusqu'au col qui est intact.

La vessie est indemne. Suture. Péritonisation.

Ligature des trompes. Fermeture de la paroi.

Observation n° 34

Mme. K. T. âgée de 36 ans, 8° geste, 7° parc avacuée de la clinique pour grossesse à terme en travail. Dilatation complète et arrêt de progression datant de 6 heures.

OBSERVATION N° 35 /:

Madame B.T âgée de 45 ans, 14 grossèsses (11 enfants vivants 1 mort né 1 décédé)

à 20 Heures 30 mn/ Grossesse à terme, présentation siege complet. Rupture des membranes. Etat général altéré.

Hauteur utérine à 32 cm .Contractions utérines trés attenuées. Utérus tendu . B.C.F. bons

Au toucher Vaginal :

- Col long non éffacé , puméable à la pulpe - du doigt
- Membranes rompues à domicile.
- Présentation du siège complet, les 2 pieds dans le vagin bassin perméable oxygènothérapie

à 21 Heures /: Les contractions utérines sont espacées. Les B.C.F sont bons col dilaté a 8 cm, souple et mince.
siège complet en voie d'engagement.

On installe une perfusion de S.G.I de 250 cc avec synthocinon.

à 22 heures 15/:
Accouchement normal: Expulsion par siège complet, degagement des épaules garçon vivant pesant 3 150g.
5/10 - 7/10

22 heures 30 mn/:
délivrance normale, complete, bon globe utérin T.A 7 /4
la femme saigne, la révision utérine découvre une rupture utérine ,au niveau de la jonction segmento corpéreale sur le bord gauche.

L.M.S.O :
Incision du péritoine brèche utérine de 3cm environ
Suture: En 1 plan au catgut chromé points en X. Hémostase satisfaisante
Péritonisation, ligature, resection des trompes.
Fermeture de la paroie en 3 Plans.

5 Heures 20 /: La T.A chute malgré une réanimation intense (9 flacons de sang) Réouverture à la recherche d'une étiologie à ce choc section du ligament rond; réouverture du péritoine hémorragie en naffe.
On vérifie la brèche, hémostase par micro-ligature.
Par voie basse: mise en place d'une longue niche intrautérine et cer - vicale T.A 9/5
Les 4 ° jours qui ont suivis l'intervention, nette amélioration puis choc transfusionnel grave. Décès de la Malade.

OBSERVATION /: N°36/

Madame T . H originaire d'aoudies âgée de 37 ans 3° Geste ayant eu 2 grossesses normales, un accouchement normal ..

Une césarienne dont la date remonte à 1 an. La parturiente est de taille et de corpulence normale, en bon état général.

L'éxamen ne trouve pas d'oedèmes aux menbres inférieurs.

Découvre a la palpation:

un utérus dont la hauteur est de 33 cm légerement tendu, des contractions utérines rapprochées, plan dorsal a droite de la L.M.

- La présentation est céphalique.
- Les B.C.F sont bien perçus

Le toucher vaginal : col dilaté à 5cm, membranes intactes, présentation céphalique mobile, bassin perméable, le doigtier revient propre, la T.A est à 11,5 / 6 , Albumine ++ .

Heure re tard les B.C.F sont à 112 battements; SCU sont réguliers la présentation est engagée.

La Césarienne est décidée pour:

- Souffrance foetale
- Césarienne ancienne remontant à 1 An.

La parotomie M.S.O : dès l'ouverture du péritoine, on constate :

- Une vessie très adhérente au segment inférieur.
- Un début de rupture utérine qui se fait au niveau de l'ancienne incision de césarienne. L'ouverture est agrandit au doigt au niveau du segment inférieur. (Segmentaire transversale basse)

Extraction d'un enfant en occiputo post droite de sexe masculin 3 kg 150g qui crie aussitôt.

La malade saigne abondament à cause :

- Du paquet Variqueux
- dela branche inférieure du segment inférieur adhé - rente à la vessie et qu'on arrive difficilement à reprendre.

==========

OBSERVATION N°37 /:

Madame B.T âgée de 33 ans, 2°geste, évacuée de Blida Antécèdent 1 Césarienne.

17 Heures 50 Mn l'éxamen

- H.T 33 cm
- C.U Bonne

Présentation longitudinale céphalique dos à droite

- B.C.P Bons

Toucher vaginal.

- Col dilaté à 4 cm
- Rupture spontanée des poches d'eaux
- Tête non engagée

CAT : Epreuve fonctionnelle de 2 heures.

.../...

20 Heures 50 Mn /:

- H.T 35 Cm
- Utérus tendu
- Dilatation,5 cm
- Tête haute,Bosse sero sanguine

Alors extraction d'une fille vivante pesant 3 Kg 20 g .Apgar 4 / 10 Délivrance manuelle.Révision utérine - Rupture utérine.

L.M.S.O : à l'ouverture du péritoine,on re manque l'endroit de la déhiscence sous péritonéale ouverte péritoine qui nous donne accès sur la déhiscence longue de 5 cm siegeant a gauche. Suture en un plan au catgut chromé N°2 .Reperitonisation fermeture de la paroie.

-=-=-=-=-=-=-=-=-=-

OBSERVATION N° 38 /:

Madame M . F âgée de 43 ans adréssée à Tablat,est admise dans le service pour césarienne.Rupture utérine - Une fille morte née pesant 3 kg 200 utérus cicatriciel.13 accouchements - 8 enfants vivants + 5 décédés + GA ayant déja eu 1 césarienne 14 ème geste Hauteur utérine 37 Cm.Présentation indéterminée.Quadrilatère obstétrical symétrique.

14 ème geste : 12 ème : évacuée de Tablat pour accouchement dystocique,en travail depuis 24 Heures et utérus cicatriciel aprés R-U

A l'éxamen :

-Etat de choc
-Extrémités froides
-Sueurs , vomissements.

Utérus cicatriciel : Palpation
on palpe
- Tête foetale au niveau de l'ambilic
- H.U 37 Cm
- B.C.F. Inaudibles.

Le col est perméable a 2 doigts.le doigtier ramène du sang présen - tation inaccéssible.
Réanimation + granyage : T.A 8/ pouls trés faible.

Suspicion de rupture utérine .

21 Heures 00 : L.M.S.O des l'ouverture du péritoine,on trouve un foetus dans la cavité abdominale.
- Extrait d'un enfant mort né du sexe masculin pesant 3 kg 200g;
- Placenta d'abdomen.

Nettoyage de la cavité abdominale;s'il s'agit d'une rupture utérine médiane longitudinale (Césarienne corpréale antérieure)
Suture de la brèche utérine en 2 Plans au catgut chromé ligature. Resection bilatérale des trompes.Fermeture de la paroi selon technique habituelle fil a peau.Urines clairs T.A 9/ Sang postopératoire.
Ligature des trompes a la demande du couple.

OBSERVATION /)/° 39

Mme A.Z âgée de 30 ans , habitant Alger, multipare qui est admise en état de choc et hémorragie faite de sang rouge en abondance. La T.A. est à 8

L'Examen découvre un foetus sous la peau .L'intervention pour rupture utérine est établie.

L. H. S. O. : Les ligaments sont exsangus - on constate une grande quantité de sang dans l'abdomen.

Extraction d'un enfant mort-né pesant 4k,500 extraction de placenta flottant dans la grande cavité, permet de constater l'existence d'une grande rupture utérine siégeant sur toute la longueur du bord droit et intéressant le ligament rond.

Après aspiration du sang, on procède à la suture en un plan, de cette brêche. Péritonisation

Ligature des trompes

L'exploration manuelle du reste de la cavité permet de constater la présence de 2 gros calculs vésiculaires -Fermeture.

=-=-=-=-=-=-=-=-=-=

OBSERVATION /)/° 40

Mme Y. F2 âgée de 33 ans est admise pour grossesse à terme en début de travail, il s'agit d'une I0° geste, 8° pare anciennement césarisée qui présente à l'examen :

- une hauteur utérine de 34 cm
- des contractions utérines bonnes
- la présentation est longitudinale céphalique
- B.C.F sont perçus , lointains et assourdis
- col dilaté à 2 cm - P.D.E intacte
- sommet en voie de fixation - le doigt ramène du sang

L.M.S.O. = Une césarienne pour suspicion d'hématome retroplacentaire et déhiscence est pratiquée.

Il existe une déhiscence franche et sous péritonéale de la cicatrise segmentaire. La rupture des membranes au doigt laisse s'échapper un liquide sanglant. L'élargissement de l'incision au doigt provoque un éclatement en Y dont les 2 branches sont situées sur le bord gauche. Extraction d'un enfant de sexe masculin qui crie aussitôt pesant 3Kg700g

Retrait des caillots (500g) noirâtres - Ecouvillonge.

- Suture de la brèche

- Ligature des trompes



OBSERVATION /)/° 41

Mme. B.F âgée de I8 ans II° geste est adressée pour grossesse à terme en début de travail, sur utérus cécatriciel.(Césarienne il y a I an. Pour bassin généralement retréci)

Málade agitée . T.A. = I0/5 - Albumine = 0

Hauteur utérine = 28 Cm

Présentation céphalique, dos à gauche

B.D.C.F = plus ralentis que le pouls

Contractions utérines : très espacées - utérus très douloureux

Col = court dilaté à 1 cm

P.D.E. = intacte

Présentation = céphalique en voie de fixation

- Promontoire accessible à bout de doigt

- diamètre de baudelocque de 22 cm

Biepineux : I5 cm

Bi-crétal = 20 cm

Bi-ischiatique = I0 cm

Bi-Trochanterien = 27 cm

L.M.S.O = pour suspicion de déhiscence utérine et ligature des trompes chez une multipare présentant un bassin généralement retréci.

Dès l'incision, on trouve l'enfant sous la peau et le cordon bat encore. Extraction d'une fille pesant 2Kg 880g qui crie après 2mn de réanimation.

- Présence d'une rupture interessant toute la face antérieure de l'utérus débutant à 1cm du col et se terminant au niveau du fond

- Délivrance manuelle

B i l a n: la moitié supérieure de la brêche est blanchâtre, scléreuse , il s'agit propablement d'une déhiscence, remontant à plusieurs jours avant le début du travail.

A la moitié inférieure de la brêche , la péritoine tant viscérale que pariétal est le siège de multiples adhérences.

La brêche descend à Icm du col utérin - on ne trouve pas de myomètre pré-viscéral, cependant la vessie est intacte.

Suture de la brêche après résection des zones mortifiées et libération des adhérences péritonéales - Répéritonisation

- Ligature bilatérale = des trompes

Fermeture A.T.B in situ
Bon état général T.A 12/8

OBSERVATION /)/° 42

Mme.L.O âgée de 40 ans XI° geste , X° pare est admise pour grossesse à terme en début de travail.

L'Etat général est bon - T.A. 12/7

12h30mn Hauteur utérine = 33 cm

B.G.F = bons

Présentation transversale, dorso - antérieure

Bassin : perméable

Contractions utérines : bonnes avec bon relachement

Col = mince, souple, perméable comme 7/8 cm

Poche des eaux = intacte bombante pendant une contraction utérine

Présentation inaccessible

Donc = présentation transversale. On décide une version par manoeuvre interne à dilatation complète.

13h45mn = La manoeuvre est pratiquée selon la méthode de Bracht enfant vivant de sexe masculin -3 Kg 430g

La révision utérine : décèle une déchirure latérale gauche du segment inférieur et du col sur 5 cm environ. On décide d'urgence une:

L.M.S.O. = qui confirme une rupture simple sous péritonéale, du bord gauche du segment inférieur de 4 à 5 cm environ.

- suture hémostase répéritonisation
- ligature - résection bilatérale des trompes
- fermeture A.T.B bon état général T.A. = 12/ 8

-=-=-=-=-=-=-=-=-=

OBSERVATION N° 43

Mme. B.S âgée de 38 ans 9° geste, 8° pare est adressée de l'hôpital de DOUIRA pour syndrome de pré-rupture.

Etat général médiocre T.A. = 10/6 sueurs

Contractions utérines = intenses

B.C.F : inaudibles

Présentation longitudinale céphalique dos à gauche

Perception des membres sous la peau

Col = dilaté complètement

P.D.E : rompus

Présentation de face en MI. OA

Donc= rupture utérine cliniquement décélable survenue lors du transport

L.M.S.O. = on extériorise l'utérus après extraction difficile de l'enfant qui est fortement retenu inutéro . Enfant mort-née de sexe féminin pesant 4kg800g

- Rupture segmentaire postérieure longue de 15 cm descendant très bas vers le cul de sac postérieur - vessie intacte

- suture rapide de l'utérus en 2 plans. Malade en état de choc
- double ligature tubaire

Fermeture sous A.T.B

Réanimation =

500 cc de sang

500 cc de plasma

500 cc de trophisans

A.T.B - Hydrocortisone

OBSERVATION N°44

Mme. B.B = 2° geste, déjà cesarisée lors de son premier accouchement.

La malade est évacuée de Birtraria.

8h50 = hauteur utérine à 32 cm

B.C.F = audibles

Bassin perméable

Parties molles résistantes

Contractions utérines espacées

Col perméable au doigt

9h25 = hauteur utérine à 32 cm

B.C.F inaudibles

Bassin perméable

Contractions utérines espacées

Col perméable au doigt

Présentation = portion céphalique fixée.

On note l'augmentation de la voussure ombilicale, surtout nette pendant les contractions utérines.

I0h = Hauteur utérine = 32 cm

B. C.F = inaudibles

Contractions utérines espacées

Col perméable au doigt

Présentation fixée

On pense à = une rupture utérine fundique progressive ou bien à un engouement herniaire ombilicale.

Réanimation préopératoire puis

11h30 = La parotomie

On découvre un énorme caillot (750g) au lieu et place de la tuméfaction.

Après ablation du caillot ont note une rupture corporéale médiane longue de I5cm.

Le placenta est à moitié hors de l'utérus (500 g)

Agrandissement de la brêche. Rupture artifielle des membranes. Extraction podalique d'un gaçon mort-né pesant 3 Kg. Délivrance manuelle simple.

Suture utérine en 2 plans au catgut chromé. Pas de ligatures des trompes.

Fermeture pariétale sur A T B et drain .

OBSERVATION N°45

Mme. A.D âgée de 35 ans, 11° geste, 9° pare évacuée de l'hôpital de Birtraria pour Hematome rétroplacentaire

1 enfant décédé , 1 ABRT.

A L'entrée: Etat général altéré, oedemes importants des membres inférieurs.

Hauteur utérine = 33 cm

Contractions utérines = faibles, pas de relachement utérin

Présentation céphalique mobile

B.C.F. : inaudibles

Col = épais, perméable à 2 doigt - hemorragies

P.D.E = rompu depuis 4 jours

2 heures après : L'utérus devient mou.

Au toucher = col souple, perméable comme 3 cm

Hemorragie de sang noiratre avec quelques caillots

Présentation céphalique haute

Placenta praevia marginal postérieur + Hématome Rétroplacentaire.

La T.A. est à 6, le pouls est imprenable

Suspicion de rupture utérine

Réanimation :

I.M.S.O = présence dans la cavité abdominale de sang en quantité modérée

On constate l'intériorisation d'une épaule ainsi que de la tête.

PRésence d'une fille morte-née pesant 3 Kg990. Présence d'une ouverture utérine fundique. Placenta pèse 700g . La solution de continuité à la forme d'un L, la partie horizontale étant segmentaire et la partie verticale segmento-corporéale s'arrêtant à 3 travers de doigts du fond. Ecouvillonnage de la cavité utérine à l'alcool iodé.

Suture au catgut chromé en 3 plans

Reconstitution du péritoine viscéral qui est décollé jusqu'au ligament rond gauche.

Ligature résection des trompes

Réfection de la paroi

Réanimation = 3 l de sang isogroupe

1 l de S.G.S

500 cc de plasma

Antibiothérapie.

OBSERVATION n°46 :

Mme N.H née en 1950, évacuée de Palestro. 3° geste = 1 enfant vivant 1 enfant décédé après césarienne , il y a 1 an

Admise dans le service pour grossesse à terme.

10h = état général altéré - conjonctives décolorées T.A = 10/6

Hauteur utérine = 29 cm utérus douloureux

B.C.F = inaudibles

Col long - Poche des eaux intacte

Présentation mobile , céphalique

Présence de sang rouge à la vulve

On pose le diagnostic de rupture uterine. Réanimation

12 h = L.M.S.O. =

Dès l'ouverture du péritoire, présence de sang noirâtre. Il s'agit d'une rupture utérine, sur utérus cicatriciel, corporéale longitudinale, avec foetus dans une poche amniotique intra abdominale et un gros placenta à moitié dans une cavité utérine.

Extraction d'un enfant mort-né de sexe masculin, pesant 2Kg70. Extirpation du placenta. Toilette abdominale .Avivement des lèvres de la brêche utérine.

Suture en 2 plans au catgut chromé.

Ligature résection des trompes

Fermeture de la paroi.

-=-=-=-=-=

OBSERVATION N° 47 :

Mme C.F âgée de 30 ans, 7° geste, 6° pare , est hospitalisée pour grossesse à terme, en début de travail.

21 h = Etat général bon . T.A. = 11/6. Pas d'albumine

Hauteur utérine = 30 cm contractions utérines peu intenses

B.C.F = inaudibles. Présentation transversale

Bassin perméable. Parties molles souples

Col épais dilaté de 7 cm

Poche des eaux rompue spontanément on note un écoulement vaginal, purulent abondant, d'odeur fétide.

22h = Pas d'amélioration. La femme est très agitée . On suspecte une rupture utérine après échec d'une tentative d'abaissement d'un pieds sur présentation complexe sur présentation complexe, et procidence du cordon qui ne bat plus.

L.M.S.O =

On trouve un hématome sous-péritonéale, du bord, caché du segment inférieur

Grande extraction par le siège d'un enfant mort-né de sexe masculin, pesant 2.620g. Délivrance manuelle complète.

Ecouvillonnage à l'alcool iodé .

Il s'agit d'une déchirure cervical propagée au segment inférieur sur 3cm.

Réfection de la brêche en 2 plans. Suture de l'hystérotomie en un plan. Péritonisation sur thrombase .Fermeture de la paroi sur ATB après ligature -résection tubaire.

-=-=-=-=-=-=-

OBSERVATIONS N° 48 /:

Madame B . D agée de 41 ans ,7 èmes geste ,6 èmes pare,grossesse à terme en travail est évacuée d'une clinique de la ville pour:

Hémorragie importante ;état de choc T.A = 6 ,Pouls = 120 mauvais état général.

- l'u térus est flasque, étalé.Pas de contractions utérines. Il existe deux masses abdominales distinctes.

- B C F Inaudibles.

- Il est difficile de préciser la présentation = débord symphysaire.

Parties molles souples.

Col : dilaté à 5 - 6 cm. Présentation inaccessible,poche des eaux rompue spontanément saignement, il s'agit d'une rupture utérine.

L.M.S.D /:

Aspiration de 1 L de sang rouge environ .Le foetus et le placenta sont dans l'Aldomen. Il s'agit d'un hydrocéphale pesant 3 Kg 900,mort né.

- La rupture intéresse le côté droit de l'utérus dans sa totalité (25 cm environ).Il est possible de repérer les tronçons de l'artère utèrine qu'on ligature

- Suture après avivement des 2 bord de la brèche.

- Repéritonisation A.T.B .

- Ligature Bilatérale des Trompes.

Fermetures.

OBSERVATION N°49 :

Mme G.F âgée de 37 ans, 7° geste, 6 pare est évacuée de Koléa pour grossesse à terme, en travail et à dilatation complète depuis 3/4 d'heure.

A l'entrée = malade en état de choc, agitée - sueurs T.A. 10/6

Utérus très douloureux, aux contours irréguliers. Il existe 2 masses abdominale correspondantes au foetus perçu sous la peau et à l'utérus.

- B.C.F = inaudibles

Toucher vaginal = présence de sang noirâtre

la présentation n'est pas accessible donc= rupture utérine.

L.M.S.O =

Dès l'ouverture du Péritoine, le diagnostic est confirmé: le foetus est dans la cavité abdominale. L'hémo péritoine est peu abondant.

- extraction d'un enfant mort-né pesant 3kg860

- la rupture utérine intéresse strictement le segment inférieur transversale, avec des prolongements latéraux sur la face postérieure du segment inférieur

- Délivrance manuelle. Le placenta étant une partie dans le corps utérin.
- Suture de la brêche.
- Repéritonisation
- Ligature résection des trompes

Fermeture.

OBSERVATION N°50

Une B.Z âgée de 34 ans, II°geste ,IO°pare, grossesse à terme, en travail est évacuée d'une clinique de la ville pour arrêt de progression.

La patiente est très agitée . TA = I5/9

Les contractions utérines sont très rapprochées avec mauvais relâchement utérin.

Présentation céphalique. Ascension de l'anneau de Bandl BCF sont très lents

Toucher vaginal = col dilaté presque complètement

Poche des eaux rompue

Présentation fixée

Petite hémorragie

1h15 = Rupture utérine. Les membres du foetus sont sous la peau

L.M.S.O = A l'ouverture du Péritoine , on trouve l'enfant dans la cavité abdominale baignant dans un hémopéritoine de 500cc environ.

L'extraction de l'enfant mort-né, et la délivrance se font facilement.

La rupture part de la partie postérieure, de l'insertion du ligament rond gauche et fuse jusqu'au col avec éclatement de l'artère utérine. Hémostase provisoire par clapage. On repère l'uretere qui est complètement désinseré sur le trajet utérin correspondant à la rupture. Devant la gravité de la lésion Hysterectomie subtotale, selon la technique habituelle.

-=-=-=-=-=-=-=-

OBSERVATION N° 51 :

Mlle. A.S = 4 grossesses normales , évacuée d'une clinique de la ville pour Oedomes + + utérus tendu.

2h 25 = T.A. 12/8- Albumine = 0

Hauteur utérine = 32 cm

B.C.F. = bons

Contractions utérines = espacées et bonnes

La poche des eaux = rompue- liquide clair

Présentation = céphalique haute.

Situation stationnaire jusqu'à :

5h30 = L'Utérus est tendu

Col = long , perméable au doigt - Hemorragie

T.A. = 12/8

Réanimation = 02 - S.G.I = 500 cc + micorène

9h = B.C.F = inaudibles

enfant perçu " Sous la peau ".

Hemorragies minimes - T.A. II,5/ 7

Diagnostic = Rupture utérine

9h20 = L.H.S.O = Inondation Péritonéale, foetus dans la cavité, placenta dans l'utérus.

Extraction d'une fille mort-née 4Kg I0

Bilan : Rupture transversale, segmentaire aux bords nécrosés que l'on excite

Suture en un plan au cotgut chromé

Couverture Péritoréale sur A.T.B

Réanimation = 500 cc de sang

5 flacons de 500cc de S.G.I

OBSERVATION N° 52

Mme K.F âgée de 20 ans, 2° geste est admise en urgence pour grossesse à terme sur utérus cicatriciel (césarienne il y 1 an)

2h30 = femme très agitée T.A = I6/7

Utérus en sablier. hauteur utérine = 32 cm

Contractions utérines = intenses, très rapprochées

B.C.F = inaudibles

Col perméable au doigt - membranes plates

Présentation cephalique fixée

3h = La patiente est très agitée - vomissementes TA = I0/8

Petite hemorragie de sang rouge

Suspicion de rupture utérine

3h 50 = T.A. chute à 9/4

L.M.S.O = Après excision de l'ancienne cicatrice, on découvre à l'ouverture du péritoine , le foetus hors de la cavité utérine. La poche amniotique est intacte.

Extraction du foetus mort-né de sexe masculin pesant 5.700g. Placenta hors de la cavité utérine. La rupture est segmento-corporéale. Elle siège sur l'ancienne cicatrice. L'hemorragie est intrapéritonéale et modérée. Décollement de la vessie.

Suture de l'hysterectomie en 2 plans.

Répéritonisation . Ligature des trompes. Fermeture de la paroi.

-o-o-o-o-o-o-o-

Observation n° 53

Mme. B. F. âgée de 58 ans. 10° geste, 9° pare est évacuée de Rouiba pour grossesse au 7° mois et demi, en travail.

Hauteur utérine de 31 cm, les contractions utérines sont rapprochées et de bonnes intensités.

B.C.F. audibles. Col à dilatation complète.

Poche des eaux se rompt en salle de travail : liquide clair.

Présentation de l'épaule, main gauche hors du vagin.

On décide une version par manoeuvre interne. Extraction d'un enfant vivant de 2.600 gr. Délivrance manuelle.

La révision utérine trouve une rupture segmento-corporéale gauche.

L. M. S. O :

Dès l'ouverture on note un hématome important sous-péritonéal qui diffuse vers le ligament large gauche. Décollement du péritoine vesico - utérin. La rupture siège sur le bord latéral gauche : oblique de bas en haut, sectionnant l'artère utérine bien visible. Ligature de l'artère.

Suture en 1 plan. Ligature des trompes.

Observation n° 54

Mme. H. Y. âgée de 40 ans, 9° geste, 8° pare, un enfant décédé 1 jour après sa naissance est évacuée d'une clinique de la ville, en état de choc, pour suspicion de déchirure du col après accouchement dystocique dans cette même clinique.

L'exploration digitale prudente nous révèle effectivement une déchirure du col latérale gauche s'étendant au segment inférieur.

1° Temps : Suture du col au catgut chromé n° 1.
Mise en place d'un tampon.

2° Temps : L.M.S.O. ÷ permet de découvrir une hémorragie -
L'utérus est infarcie sur toute sa totalité.
La rupture utérine siège à gauche est s'étend sur une dizaine de centimètres.
Suture de la rupture en 2 plans - au catgut chromé n° 1.

Arrêt de l'hémorragie methergin en I/V - L'utérus reprend ses contractions, sa forme et sa couleur.

Péritonisation - A.T.B. -

Ligature des trompes.

Fermeture.

Réanimation post opératoire.

Observation n° 55

Mme. M. A. âgée de 41 ans, 13° geste est admise pour grossesse à terme en travail depuis plusieurs heures.

L'état général est altéré. L'utérus est étalé. Les contractions utérines sont bien rythmées, intenses. Les B.C.F. sont bons. Le col est à dilatation complète. Poche des eaux rompue à domicile. Présentation céphalique en O.I.D.P.

1° Temps :

On pratique un forceps de tarnier qui permet l'extraction d'un gros enfant vivant pesant 4 Kg 150 gr.

La révision utérine après délivrance normale décèle une rupture segmentaire transverse.

L. M. S. O :

Suture de la déchirure segmentaire au catgut. Péritonisation sous A.T.B. Ligature des trompes. Fermeture sur A.T.B.

N°	NOM de la MALADE	AGE	GESTATION	ETIOLOGIE	TYPE DE RUPTURE	TRAITEMENT	RESULTAT Maternel	RESULTAT Foetal
1	CHABANE Zoulikha (Boufarik)	27 ans	5 acchts normaux 1 Accht prématuré 1 grossesse actuelle Au total= 6grossesses	Elante négligée	segmentaire	suture	Bon	M.N 3Kg500
2	A . K (Alger)	29 ans	2 Acchts normaux 1 Accht par césarienne il y a 2 ans 1 Grossesse acutuelle	Utérus Cicatriciel	segmentaire corporéale déhiscence	suture ligatures tubaires	Bon	Vivant 3Kg900
3	A. Y . (Birkadem)	39 ans	5 Acchts normaux 1 césarienne 2 ABRT spontanés 1 grossesse actuelle	Utérus cicatriciel	Corporéale déhiscence	suture ligature des trompes	Bon	M.N 3 Kg
4	K. - M. (clinique en ville)	28 ans	2 Acchtes normaux 1 grossesse actuelle	Accht dystocique	segmento-corporéale	suture	Bon	M.N 3Kg840
5	H. F. (Koléa)	33 ans	8° gestes			version par manoeuvre interne + grande extraction du siège -suture	Bon	M.N 3kg15o
6	M. F. (clinique de la ville)	36 ans	10 Acchts normaux 1 grossesse actuelle	Procidence du cordon	SEgmento-corporéale	Suture ligature des trompes	Bon	M.N 4kg020
7	M.A. (Koléa)	51 ans	9°Geste - 1 Césarienne il y a 2 ans		segmentaire	Suture		
8	L. K. (clinique)	30 ans	8° geste		segmento-corporéale	Suture ligature résection de trompes	Bon	M.N
9	Y . F	26 ans	4° geste	Utérus cicatriciel	Segmento-corporéale déhiscence de l'ancienne cicatrice	suture ligature des trompes	Bon	M.N 8 mois
10	H. D.	30 ans	4° geste	Utérus cicatriciel	Segmentaire	Accouchement spontané (DCD en cours d'opération)	D.C.D	M.N 2Kg200

11	B. A	24ans	3°geste 2 césariennes	Utérus bicicatriciel	segmentaire	suture	Bon	Vivant 4kg480
12	O.F	29ans	15°geste			Hysterectomie subtotale	Bon	M.N 3kg480
13	H.O (clinique de la ville	32ans	6°geste	Présentation du front encloué	Segmentaire	suture	Bon	M.N 4kgI00
I4	L.R	22ans	4°gestes 2 césarienne=I960 , I965	Utérus bicicatriciel		suture	Bon	
I5	M. F (Koléa)			Disproportion foeto pelorienne	Segmentaire	suture	Bon	Vivant 4kg 880
I6	B.K Larbaa	25ans	3°geste	Disproportion Foeto-pelorienne	segmentaire	suture	Bon	Vivant 3Kg200
I7	K.Z (clinique de la ville)	30ans	6°geste 2 ABRT	Disproportion foeto-pelorienne	Corporéale	suture	bon	M.N 4kg300
I8	B.O Sour-El-Ghozlane	29ans	5°geste 1 césarienne	Utérus cicatriciel	Corporéale	suture ligature de trompes	Bon	vivant 1kg900
I9	Z. K.	36ans	6°geste 1 césarienne	Utérus cicatriciel	Corporéale	suture ligature de trompes	Bon	Vivant 4kg370
20	A. O		8°geste	Hydrocéphale	Corporéale	suture ligature de trompes	Bon	
21	H. A		3°geste 1 césarienne	Utérus cicatriciel	Corporéale	suture ligature de trompes	Bon	Vivant 2kg750
22	S.O		4°geste 2 césariennes consécutives	Utérus bicicatriciel	Corporéale segmentaire	suture ligature des trompes	Bon	M.N 3Kg30
23	K. Y	26ans	3°geste 1 césarienne pour bassin généralement retréci	utérus cicatriciel B.G.R	Corporéale	Hysterectomie sub totale uteranexielle	Bon	M. N 2kg800 macéré
24	Z. M clinique		4° geste	Procidence du cordon	2brêches latérales droite et gauche segmento-corpéale	suture annexotomie gauche	Bon	M.N 3kgI00
25	H. A	36 ans	14° geste		Segmento corporéale (30cm)	suture ligature - résection des trompes	Bon	M.N

26	. F Blida	41ans	8° geste	disproportion foeto-pelvienne	segmentaire	suture refus de ligature	bon	M.N 4kg300
27	K.O	29ans	7° geste	disproportion foeto-pe. lvienne	corporéale	suture ligature des trompes	bon	M.N 4Kg300
28	B.F	30ans	6°geste césarienne	utérus cicatriciel	corporéale (déhiscence)	suture ligature-résection des trompes	bon	M.N 3kgI50
29	O.H	29ans	5°geste		Segmento-corporéale double	suture	bon	M.N 3Kg200
30	C. H	30ans	4°geste		segmentaire	suture	bon	M.N
31	R.	28ans	6°geste		corporéale et segmentaire	suture ligature Résection des trompes	bon	M.N 3Kg880
32	H. Y Menerville	35ans	7°geste 1 ABRT	Disproportion foeto-pelvienne (gros enfant)	segmentaire et corporéale	suture ligature des trompes	bon	vivant 3kg900
33	D.Z	30 ans	8°geste		SEgmento-corporéale		D.C.D	M.N
34	B.T	46 ans	14°geste	siège complet	segmento-corpérale	suture ligature résection des trompes	D.C.D	Bon 3KgI50
35	K.T	36ans	8°geste	bassin rétréci forceps	segmento-corporéale	suture ligature des trompes	bon	bon
36	T. H. (Ouadhias)	37ans	3°geste 1 césarienne il y a 1 an	Utérus cicatriciel	segmento-corporéale Déhiscence	suture ligature résection des trompes	bon	bon 3KgI50
37	B.T (blida)	33ans	2°geste 1césarienne	Utérus cicatriciel	Déhiscence corporéale	suture	bon	bon 3Kg200
38	M. F Tablat	43ans	14°geste 1 césarienne	Utérus cicatriciel	corporéale déhiscence	suture ligature résection des trompes		M.N 3kg200
39	A.Z	30 ans		Disproportion foeto-pel vienne (gros enfant)	corporéale	suture ligature des trompes	Bon	M.N 4Kg500

40	Y. F	33ans	I0°geste 1 césarienne ancienne		segmentaire (déhiscence)	suture ligatures des trompes	bon	bon 3Kg700
4I	B. F	18ans	2°geste-1 Césarienne par B.G.R	B.G.R. utérus cicatriciel	segmento-corporéale déhiscence	suture ligature des trompes	bon	bon 2Kg880
42	L.O	40ans	11° geste	version par manoeuvre interne	segmentaire	suture ligature-resection des trompes	bon	bon 3kg430
43	B.S (Douira)	38ans	9°geste	face	segmentaire	suture ligature des trompes	bon	M.N 4Kg800
44	B.B (Birtraia)		2°geste 1 césarienne ancienne	utérus cicatriciel	corporéale	suture	bon	M.N 3Kg
45	A.B (Birtraria)	35 ans	11°geste 1 ABRT	Placenta praevia hermatome retroplocentaine	segments-corporéale	suture ligature-résection des trompes	bon	3Kg99
46	N. E (Palestro)	21 ans	3°geste -1 Césarienne il y a1 an	Utérus cicatriciel	Corporéale déhiscence	suture ligature résection des trompes	bon	M.N 2Kg700
47	C.F	30 ans	7° geste	manoeuvre obstetricole	Segmentaire	suture -ligature Résection des trompes		
48	B. D (clinique)	41 ans	7° geste	Hydrocéphale	Corporéale	Suture -ligature des trompes	Bon	M.N 3K900
49	G.F (Koléa)	37 ans	7° geste		segmentaire	Suture ligature Résection des trompes		M.N 3Kg860
50	L.Z (clinique)	34ans	11°geste	Céphalique transverse	segmentaire-corporéale	Hysterectomie	Bon.	M.N
5I	A.S. (clinique)		5°geste	Céphalique	Segmentaire	Suture		M.N 4KgI00
5.2	K.F	20 ans	2°geste -césarienne il y a I an	utérus cicatriciel	segmento-coporréale(déhiscene)	Suture ligature des trompes		M.N 3Kg700
53	B.F (Rouiba)	58 ans	I0°geste	Manoeuvre obstecole	Corporéale segmentaire	suture ligature Résection des trompes	bon	vivant 2Kg700
54	H. Y clinique	40 ans	9° geste	Accht Dystocique manoeuvre obstetricole	Segmentaire	suture ligature des trompes	bon	
55	M.A	41 ans	I3° geste	Gros enfant -Disproportion Foeto-pelvienne	segmentaire	suture ligature des trompes	bon	vivant 4kgI50

ENSEIGNEMENTS DIVERS.

MECANISMES & HISTOPATHOLOGIE des RUPTURES UTERINES

La connaissance des mécanismes des ruptures utérines, les transformations histologiques qui surviennent sur un utérus césarisé, ou bien de grandes multi--pares, sont necessaires pour comprendre la symtômatologie clinique et pour ébaucher une conduite thérapeutique et prophylactique.

Les ruptures utérines peuvent être spontanées ou traumatiques :

Les ruptures traumatiques par traumatisme direct sur l'utérus ou par ma--noeuvre obstétricale, relèvent d'un mécanisme facilement compréhensible .

En revanche les ruptures spontanées, survenant sur un utérus sain ou cica--triciel relevent d'un mécanisme plus complexe où viennent s'intriquer plu--sieurs facteurs.

Différentes théories ont été avancées :

- la théorie de l'usure perforante
- la théorie de BANDL.

I) La théorie de l'usure perforante :

LA CHAPELLE & BRENS furent parmi ses défenseurs acharnés. L'utérus est la siège d'une compréssion exercée d'une part par le fœtus et d'autre part par la paroi pelvienne. Lorsque le travail se déclanche, la compression de l'utérus, devient de plus en plus intense, et quand elle atteinu son maximum elle aboutit à la rupture utérine. C'est le cas d'un segment inférieur comprimé entre les crê--tes d'un bassin "à épine" ou le saillant osseux d'un bassin rétréci et le crâne foetal.

DONNIER reprenant cette théorie introduit un autre facteur qui serait la consé--quence : l'ischemie.

La compression de l'utérus, cause, une insuffisance circulatoire qui aboutit à l'ischemie de la paroi utérine et cette ischemie détermine la fragilité de l'or--gane d'où la rupture utérine.

Mais la théorie de "l'usure perforante" ne suffit pas à expliquer pleinement le mécanisme des ruptures de l'utérus.

2) La théorie de BANDL :

Au terme de la grossesse et au cours du travail l'oeuf distend l'utérus. Cette distention est la conséquence du tiraillement causé par le corps utérin qui lors de la contraction uterine se ramasse sur lui même, tandis que l'isthme et plutard le col qui se distendent de plus en plus sous l'effet de la pro--gression du mobile. Or "du physiologique au pathologique, il n'y a qu'un degré" (LAFFONT & BONAFOS).

Si pour une raison ou une autre (exces de volume foetal, dystocie osseuse,tumeur praevia), la progression ne se fait pas, la distension utérine va persister et

s'accentuer. Le segment inférieur, continue à s'allonger. Il s'amaincit, se "démuscle" et se fragilise. L'évolution par voie naturelle demeurant impossible c'est la rupture utérine, terme ultime de la distension segmentaire.
En fait, les deux théories ne s'opposent pas. Elles se comp etent pour éclaircir le mécanisme des ruptures de l'utérus.

L'utérus, comprimé contre la paroi perlvienne d'une part; distendu d'autre part par le mobile qui ne peut progresser, va lutter contre un obstacle méca--nique, se fragiliser s'amincir, se dépouiller et finir par céder.
A ces deux facteurs de distension et de compression, peut venir se surajouter la nature du myomètre même :

La nature du myomètre :

Le myomètre lui même peut être fragilisé par des cicatrices à la suite d'intervention obstétricale ou gynécologique, ou bien simplement à la suite de gestations repetées et rapprochées.
Les utérus des grandes multipares peuvent être le siège de ruptures spontanées pendant la grossesse et surtout pendant le travail. Une grande partie de nos parturientes sont des multipares avec une moyenne de 6 gestations
Certaines mêmes, présentent 14 à 15 grossesses.
Il est évident que de tels utérus sont fatigués, se contractent mal, et subissent une dégénérescence fibreuses ou hyaline. Une "usure utérine d'origine gravidique dont la rupture est le terme anatomique" peut s'installer.
En 1964 GARNET estime que les femmes dont la parité est égale ou supérieure à quatre font trois plus de ruptures que celles dont la parité est plus faible. GOLDEN et BETJON estiment que 70% des ruptures se réalisent chez les femmes dont la parité est égale ou supérieure a quatre (1959). MARGULTES (1966)aboutit à des conclusions analogues.
Pour notre part. Il existe effectivement un maximum entre 3 et 4 gestations, et entre 6 et 8 gestations mais si l'on considére l'âge, nous constatons que les ruptures sont plus fréquentes entre 26 et 30 ans ce qui correspond à la période active de la vie obstétricale pour la femme africaine.(cf. graphiques chapitre etiologie).On voit donc que beaucoup d'auteurs sont d'accord pour incriminer la multiparité.Elle a en effet de fâcheuses conséquences sur les vaisseaux pelviens, sur le muscle utérin et sur son élasticité, Elle aboutit à créer des points faibles. KEIR et MAIR (1949) montrent qu'après chaque grossesse, il se crée normalement du tissus fibreux dans l'utérus, résultat de la cicatrisation de microruptures interstitielles du myomètre au cours de la parturition .Ainsi les chances de ruptures se trouvent elle considérablement augmentées.

D'autres auteurs ont noté également, un remaniement histologique :
- alteration du tissus élastique interfasciculaire (DUHERSNER)
- degrénerescence hyaline de la fibre musculaire (THORN)
- dégérescence graisseuse de la fibre utérine (DAKIN)
- importance des lésions vasculaires atheromateuses et scelerosantes(DOLERIS)

En 1958 PALLIEZ constate à l'examen histologique des ruptures de grandes multi--pares "A distance de la zone de rupture, des fibres musculaires distendues par un oedéme interstitiel considérable et des modifications cytoplasmodiques telles que l'on peut envisager une fragilisation importante des fibres musculaires avec perte du pouvoir contractil".

THOYER ROZAT (thèse Clement 1960) rapporte dans une observation "abondance de tissus fibreux, étouffant les fibres musculaires, sclerose vasculaire, oedème interstitiel" .

A travers ces quelques considérations, nous pouvons déjà entrevoir toutes les conséquences obstétricales qui peuvent en découler, la rupture étant en tête. Elle est le resultat d'utérus fragilisés, mal menés par les grossesses repetées, peu élastiques, sans forme définie ou l'accomodation est difficile, pouvant aboutir:
- à des présentations vicieuses
- "dystocie progressive de la multipare" qui donne naissance à des enfants de plus en plus gros.
- les anomalies d'accomodations avec essentiellement les défauts de flexions de la tête.

On conçoit aisement que 1°) au point de vue clinique,la rupture peut se produir facilement car l'utérus est fragilisé par les gestations antérieures d'une part et d'autre part le praticien ou la sage-femme qui faussement rassuré par un passé d'accouchements faciles,a relaché sa surveillance pendant le travail .

2°) Du point de vue prophylactique : certaines précautions doivent être prises. Nous y reviendrons dans le chapitre de la prophylaxie.

A la grande multiparité et les remaniements histologiques qu'elle entraine s'associent assez souvent, des antécédents obstétricaux tel que le curetage ou la cicatrice de césarienne ou d'intervention chirugicale gynécologique.

2) Les cicatrices utérines :

Il est connù, que les cicatrices utérines aboutissent à une réaction fi--broblastique importante et à une cicatrice de mauvaise qualité.

Jusqu'en 1925, la césarienne corporéale était systématique.

Actuellement,elle est rare.En 1926 WETTERWALD avait déjà souligné qu'elle était

de mauvaise qualité et cause dans 4 à 5 % des cas de ruptures utérines lors grossessesultérieures.

Mal vacularisée, peu élastique, elle constitue au cours de la grossesse et, surtout, au cours du travail, un point faible qui fait que le muscle utérin distendu au cours de la grossesse, sollicité par les contractions utérines pré--sente des conditions favorables à la rupture.

Ailleurs, il peut s'agir d'une désunion de la suture de la cicatrice, Cette désunion peut être précoce ou tardive .

I) Désunion précoce :

Dans les heures ou les jours qui suivent l'opération (HONEL) la désu--sunion peut être observée a la faveur des contractions utérines du post-partum. Cette désunion peut être la cause, exeptionnelle, de fistule mentruelle ou de péritonite.

La cause en est l'emploi de fil resorbable. Mais depuis l'emploi du nylon, du catgut chromé, elle est devenue de plus en plus rare . Une autre facteur semble devoir être incriminé : l'infection . Chacun sait la fragilité des sutures pratiquées sur un terrain infecté? Certes dans nos observations on voit très peu d'infection puerperale manifeste du fait de l'antibiothérapie systematique mais des febricules sont fréquents , persistants .Ils trahissent l'infection minimum fruit d'une infection ammiotique propagée aux tranches de section opératoire.

2) Les désunions tardives : sont plus interressantes à considérer. Car elles entrent dans la génése des rutpures. Elles peuvent se produire aussi bien au cours de la grossesse que de l'accouchement. La paroi utérine se prête à la distension lors de la grossesse. Cette distension peut ne pas se réaliser au niveau de la cicatrice, celle-ci, étant faite de tissu pathologique, fibreux inéxtensible, malgré l'imbibition et le remollissement gravidique.
En effet la cicatrice de l'utérus agressé, est de nature conjonctive (COUVELAIRE TRILAT). Par la suite on peut noter au niveau de la cicatrice un phénomène de "muscularisation" grâce à des fibres musculaires lisses, mais accompagnées de tissus scéléreux inextensibles, fragile et peu solide.

La cicatrisation est donc presque toujours vicieuse. Rarement il y a une restitution" ad integrum" du tissu. Cette cicatrisation peut être vicieuse soit dans sa totalité soit par endroit seulement.

Dans 17 % des cas COUVELAIRE à noté :

- une ligne de suture irrégulière

- une paroi utérine extremement mince par endroit avec rareté du tissu musculaire et même du tissu fibreux.
- la paroi utérine n'est plus représenté dans certains cas que par une "pellicule fragile" constituée par la sereuse, l'exploration digitale permettant parfois de percevoir des pertes de substance plus ou moins étendue sur le trajet de la ligne suturale.

Mais actuellement la césarienne corporeale ne conserve que quelques rares indications, (grandes cardiaques, utérus mal formés), au profit de la Césarienne segmentaire dont la cicatrice et de bien moins mauvaise qualité bien qu'elle soit le siège de réaction tissulaires. En effet elle est plus solide, facile à suturer et la suture au cours de la grossesse n'existe pratiquement pas dans,la cicatrice segmentaire.LEPAGE et collaborateurs(1959) ont montré par l'examen histologique de fragments de cicatrices segmentaires, faite 4 à 6 ans après l'incision qu'il existe" une sclerose interstitielle importante avec abondance de fibroblastes et dissociation defibres musculaires lisses. Malgré l'hypertrophie due à la gravidité,les fibres musculaires sont courtes; trapues et les noyaux qui devraient normalement être fusiformes sont d'aspect triangulaires : l'ensemble évoque des fibres musculaires de médiocre qualité ...

Le réseau capillaire moins développé que normalement témoin d'une vascularisation friable.

Bien avant, SCHWARTZ (en 1938) et STEGEL (1952) ont montré, ce dernier en opérant sur des chien es, que la cicatrisation du segment inférieur se fait grâce à une réaction fibroblastique.

D'après STEGEL "la formation du tissus connectif interstitiel serait beaucoup plus abondante, et beaucoup plus importante dans la cicatrisation des incisions de l'utérus gravide que dans la cicatrisation des incisions de l'utérus non gravide.

2) GREENHIL et BLOOM sur 37 cas de césariennes itératives montrent à l'aide de coupes : plusieurs types de césarienne :

I- restitution ad-integrum du muscle utérin sans cicatrice visible

2- aspect cicatriciel avec présence de tissu conjonctif abondant dans les fibres musculaires.

3- amaincissement de la cicatrice, ne mesurant qu'un millimètre avec intrication de fibres musculaires et de tissu conjonctif.

3) - De plus : la rupture utérine peut être : complète ou incomplète

-Complete elle interesse aussi bien la muqueuse que la musculeuse et la sereuse. Elle est variable dans son étendue et dans sa direction,elle peut être oblique, en L, étoilée ou linéaire, segmentaire ou cervico-segmentaire. Elle peut être longitudinale, plus rarement horizontale,

siégeant sur le bord droit qui evoquerait un curetage anterieure : la main droite dirige la curette vers le bord droit de l'isthme

-Incomplète elle est alors sous péritoneale.

Le peritoine segmentaire decollable n'a pas cédé, l'épanchement sanguin n'a pas franchi la sereuse"

Cette forme est plus fréquente dans les désunions des cicatrices de cesa--riennes.

Rappelons que les déhiscences des cicatrices de la cesarienne corporeale s'observent. aussi bien au cours de la grossesse qu'au cours du travail qu'elles sont plus fréquentes que les déhisciences de la cesarienne segmentaire qui sont exeptionnelles en cours de grossesse...

4) Mais si la cicatrisation de l'incision segmentaire est de meilleurs qualité que dans la corporeale, si la rupture y est moins fréquente, des adherences de l'utérus à la paroi abdominale, des difficultés opératoires peuvent être obser--vées dans les césariennes itératives. De plus suivant le trajet de l'incision segmentaire certains inconvenients ou avantages peuvent être notés.

Dans la cesarienne segmentaire transversale : si elle est franchement segmentaire, de péritonisation facile, la brèche peut interesser au cours d'une rupture ou simplement lors de la divulsion au doigt, les pédicules utéro-ovariens riches en plexus véineux distendus, les arteres, assez rarement l'uretére.
Par contre dans la segmentaire verticale la divulsion digitale est facile, GRASSET et BRET remarquent que le danger de désunion est moindre car :

- Les incisions du péritoine et du segment inférieur sont de directions perpen--diculaires.
- Au cours du travail il y a étirement de la cicatrice et non écartement .

Toutefois la rupture peut devenir segmento-corporeale, menacer la vessie.
Pour LEPAGE, elle se rompait plus facilement.

Ainsi donc si les auteurs sont d'accord sur la solidité et les avantages de la segmentaire par rapport à la césarienne corporeale, ils restent divisés sur la topographie de l'incision à choisir : transversale ou longitudinale.

Mais que l'incision soit segmentaire ou corporeale, la cicatrice peut être de mauvaise qualité non seulement à cause de sa topographie mais aussi à cause d'autres facteurs :

Tous les auteurs insistent sur le rôle de l'infection de la ligne de suture Mais tout processus infectieux peut engendrer une mauvaise cicatrisation malgré l'antibiothérapie locale et générale. L'infection entraine une mauvaise coapta--tion des tranches de sections, favorise l'adhérence à la paroi,aux organes

voisins.

- Les insertions vicieuses du placenta en particulier le placenta préavia , sont des causes de fragilisation de la zone cicatricielle. Ces insertions sont plus fréquentes dans les césariennes corporéales que dans les incisions segmentaires.

- La grande multiparité (nous avons vu plus haut son influence et ses conséquences).

- Les carences alimentaires, l'hypoprotidémie semble jouer un rôle important et beaucoup trop méconnue.

- Les malformations utérines qui font que le muscle utérin manque d'étoffe

- Le délai entre la césarienne et un accouchement ultérieur.

- La technique de la suture :

LEPAGE estime que la suture faite avec des points séparés donne un meilleur affrontement des berges de la solution de continuité ques les points en X.

Pour MERGER: la suture doit être faite en un plan aux points séparés, et aux catguts sertis et non à l'aiguille de reverdin.

La méthode employée à Alger consiste à éviter les berges de la plaie, puis suturer : points separés, rapprochés à 1/2cm environ avec catgut chromé; Les points d'angles en X mordant sur le tissu sain.

Nous voyons au terme de cette étude l'importance de la grande multiparité, le rôle de la cicatrice dans la genèse de la rupture utérine et la nécessité d'apporter le meilleur soin aux sutures de l'utérus, et d'espacer les accouchements.

Nous nous attarderons plus longuement sur les précautions à prendre aussi bien par la gestante que par l'obstétricien dans les chapitres qui suivent.

LES FACTEURS ETIOLOGIQUES

Dans cette étude nous essayerons de rappeller les différentes causes de la rupture utérine en generale, et celles rencontrées dans nos observations en particulier, et nous en tirerons certaines conclusions pratiques.

Comme l'ont souligné certains auteurs (LAFFONT & BONAFOS ; PUDDER & WAGNES), il n'existe pas une seule cause, mais une association de 2 , ou plusieurs facteurs qui sont à l'origine de la rupture utérine.

Certaines de nos observations étayeront cette affirmation .

Les observations rapportées dans cette étude font état de ruptures utérines en cours de travail. Seules 3 observations font état de grossesse non à terme (observation N° 9 - 33 - 53) mais admises en période de travail.

Solutiondde continuité, intéressant tout ou une partie de l'utérus, la rupture utérine est :

- soit spontanée en dehors de toute médication.
- soit provoquée par un traitement intempestif, ou une manoeuvre obstétricale d'indication discutable.

LA RUPTURE UTERINE PROVOQUEE :

Relève généralement d'un traitement médical par acytociques ou bien par une manoeuvre obstetricale .

a - Les ocytociques : ne sont pas alors administrés à bon escient et lorsqu'ils le sont donc contrôlés et sous surveillance médicale, ils restent dangereux, ne mettant pas la femme à l'abri d'un accident que rien ne laisse présager.

A leur éffet pharmacodynamique, s'ajoute le fait que c'est assez souvent chez une multipare que ces traitements sont institués, confiants, parfois dans les accouchement normaux antérieurs. Or, l'utérus de la multipare est souvant fragilisé par la répitition des accouchements, fatigué par un travail qui se prolonge et qui a débuté depuis longtemps à domicile avant que la parturiente ne se présente à la maternité.

Nous n'avons noté aucun cas de ruptures de l'utérus par ocytociques parceque leur emploi devient de plus en plus rare et il est régi par certaines règles :

- Bannir leur emploi dans les utérus cicatriciels.
- Bannir leur emploi lorsque il éxiste un obstacle mécanique d'origine maternel ou foetal .
- Eviter les ocytociques chez la multipare.

- Eviter la posthypolyse et lui préférer l'ocytocine normale. La Posthypophyse contient en effet de l'ocytocine et de la vasopressine. Son emploi ne se fera que par perfusion

b - Les Manoeuvres obstetricales : ont été à l'origine de 7 cas de ruptures de l'utérus sur 55 cas rapportés. Elles viennent au 3emes rang dans la fréquence des étiologies rencontrées et représentent ainsi 12,7 % des cas.

1 -) La version par Manoeuvres internes : 4 cas de ruptures utérines lui sont dus.

Dans deux cas le foetus était très compromis .

Obs n°5:

7 emes geste. BCF inaudibles; contractions utérines bonnes poches des eaux rompue depuis 24 heures. Liquide amniotique, purée de pois. Une version par manoeuvre interne est pratiquée; enfant mort né. La révision utérine montre une rupture segmentaire basse.

Obs n°47 :

7emes geste en début de travail .BCF inaudibles Poches des eaux rompues spontsnément: écoulement vaginal purulent, fétide. Présentation transversale Echec d'une tentative d'abaissement d'un pied. La parotomie est nécessaire: enfan mort né, déchirure cervicale propagée au segment inférieur.

Dans les deux autres cas il s'agissait d'une multipare 5eme;geste, (Obs n° 42) et d'une 8eme geste (Obs n°53). Dans les deux cas on ne note pas d'antécédents obstéricaux pathologiques. Les contractions utérines étaient bonnes Les BCF audibles. Poche des eaux rompue la dilatation complète. La révision uté--rine découvre :

- Une rupture segmento-corporéale.Obsn°53 et une rupture sous péritoné-néale du bord gauche du segment inférieur(Obs n°42).

2-) L'application de Forceps : est à l'origine de 3 cas de ruptures utérines.

- Dans 2 cas l'application de forceps a été faite : une 2 eme geste présentant un utérus cicatriciel(Obs n° 37).
  Une 8 eme geste en travail depuis plusieurs heures avec bassin rétréci sur utérus en contracture; image en sablier .

L'application de forceps a été toujouts faite après dechocage et sous anésthésie générale.

Ces quelques observations incitent à plus de systématisation dans les indications de manoeuvres obstétricales et nous amènent à insister sur certaines précautions à prendre :

1-) Respecter les conditions particulières éxigées par toutes manoeu--vres;

(Présentation céphalique profondément engagée [illegible]
de forceps (membranes rompues
(col à dilatation complète .

==========

(Présentation non engagée
de VMI (col à dilatation complète
(bassin perméable
(Absence de rétraction utérine

Pour Morger on pouvait ajouter une condition non impérative : le foetus doit être vivant car, "dans les circonstances habituelles de la version, la mort du foetus va de pair avec la rétraction prononcée de l'utérus "

2 -) Se Souvenir De Certaines Considérations Générales : Toute manoeu--vre obstétricale, aussi anodine qu'elle puisse paraître est traumatisante et peut être à l'origine d'une rupture de l'uterus ces manoeuvres sont parfois faites sur, des utérus de femmes anémiées ou sur des utérus fragilisés par des accouche--ments répètés et rapprochés ou bien sur des utérus cicatriciels.(Obs n°37,n°42). Nous avons vu dans le chapitre des mécanismes de la rupture utérine, la qualité de la cicatrice utérine et les conséquence histopathologiques des grossesses.

Les ruptures provoquées constituent 12,7 % des cas de notre série d'observations. Pour d'autres auteurs elles sont plus fréquentes, sauf pour RENAUD qui préfère "recourir à la césarienne chaque fois que les conditionsoptimales ne sont pas réunies pour l'éxecution d'une manoeuvre obstétricale".

-O- TABLEAU DE FREQUENCE POUR CERTAINS AUTEURS -O-

urs	Nbre de Ruptures	Utérus Cicatriciel	Utérus Sain
T	3 1	27 (25 Césariennes, 21 Strassmann, 1 Myomectomie)	4 (1 V M I, 3 Spontannées)
USSE	4 1	26 (22 Césariennes, 4 Curetages)	15 (8 Traumatiques, 9 Spontannées)
	2 6	14 (07 Corporéales, 07 Transversales)	12 (03 Traumatiques, 09 Spontannées)
ON	5 6	17 (14 Césariennes, 3 Curetages)	39 (27 Traumatiques, 12 Spontannées)
	6 0	34 (34 Césariennes)	26 (3 Traumatiques, 23 Spontannées)

LES RUPTURES SPONTANEES :

Surviennent en dehors de toutes mécications ou manoeuvre- obstétricale. Elle relèvent de causes multiples maternelles ou foetales.

1 -) CAUSES Maternelles :

a) l'âge : l'âge de nos malades s'échelonne de 18 à 55 ans avec une grande fréquence des ruptures utérines entre 26 et 36 ans et entre 36 et 40 ans.

b) La Parité : semble jouer un rôle plus net. Sur les 55 observa--tions, 51 font état de multipares avec une moyenne de 6 gestations,; certaines présentaient jusqu'à 14 et 15 grossesses sans aucun antécédant pathologique obsté--trical.

Nous avons vu dans le chapitre des mécanismes de la rupture que beaucoup d'auteurs s'accordent pour reconnaître le rôle fâcheux de la multiparité, sur les vaisseaux pelviens et sur le muscle utérin. Les différentes grossesses entrainent une usure utérine avec présence de points faibles.

Il y a également un remaniement de la fibre musculaire utérine : dégénérescence graisseuse (DAKIN), dégénerescence hyaline (THORN) KEIR & MAIR montrent que les chances de ruptures augmentent avec l'augmentation des grossesses en raison de la présence des tissus fibreux formés à la suite des microruptures interstitielles du myomètre qui se produisent au cours de la parturition.

GARNET a constaté par ailleurs, que les femmes dont la parité est égale au supé-périeur à quatre, font trois fois plus de rupture utérines.

Il est évident que de tels utérus sont fatigués par des accouchements successifs qui les mettent à grandes contributions, lors d'une gestation ultérieure.

Ce facteur de la multiparité peut expliquer, certaines ruptures ultérines spon--tanées, sans cause évidente. La rupture utérine serait alors, la conséquence "d'une usure utérine d'origine gravidique ".

c) La durée du travail : peut avoir une importance non négligeable dans les causes complèxes de la rupture de l'utérus. Il s'agit assez souvent de parturien--tes qui ne s'adressent à l'hopital que bien longtemps après le déclenchement du travail. Ailleurs l'accouchement même a été tenté à domicile. Dans 14 cas, la durée de travail est de 24 h ou plus. Obs n°7, n°5 ailleurs lapoches des eaux est rompue à domicile depuis 24 h ou même 72h-Obs N°21,n°45. Il est aisé de concevoir qu'un utérus déjà fatigué et fragilisé par un grand nombre d'accouchements anté--rieurs, offre à la suite d'un travail qui se prolonge anormalement, ou d'une expression très souvent énergique, des conditions favorables à la rupture .

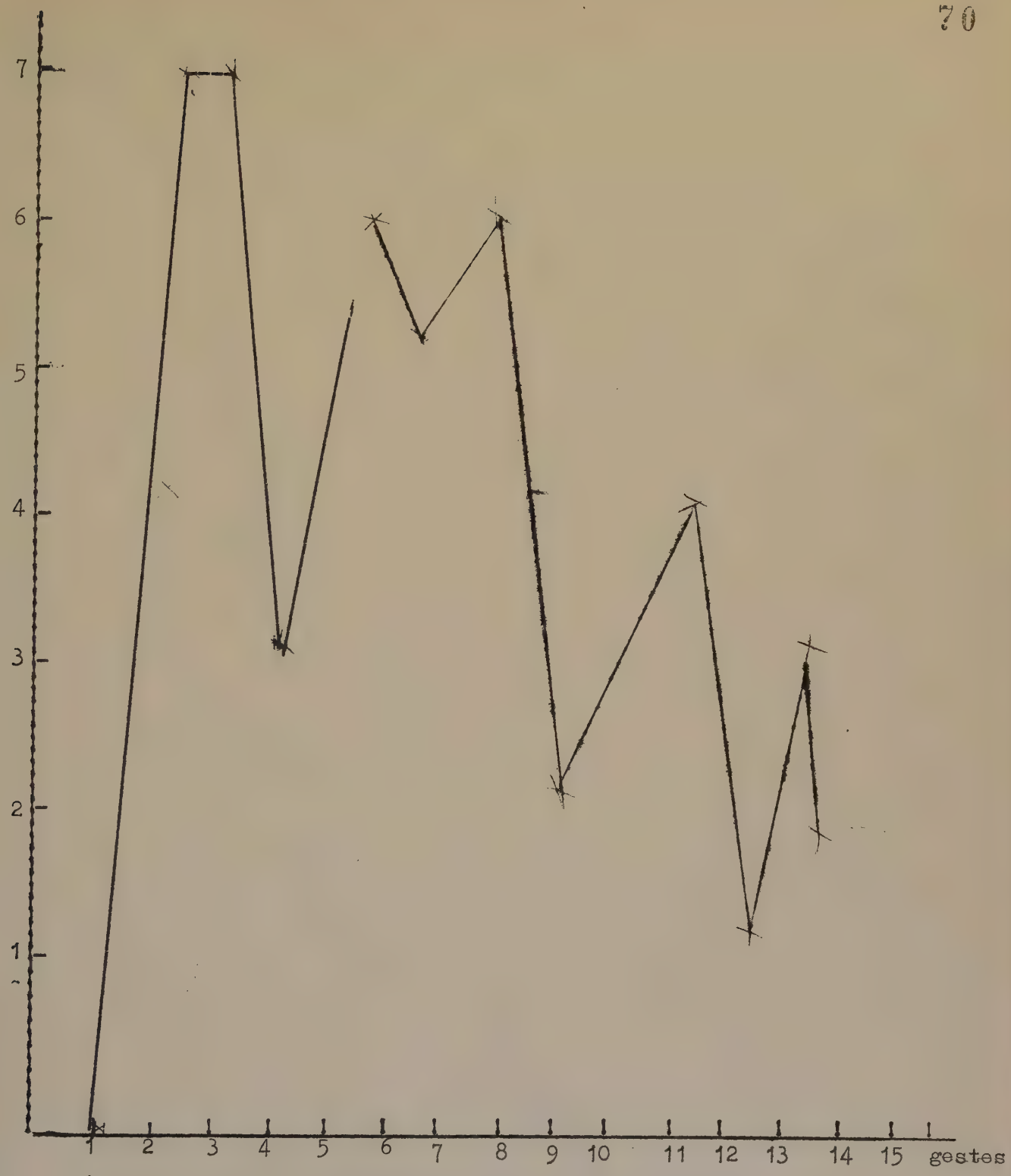

Graphique representant la Parité

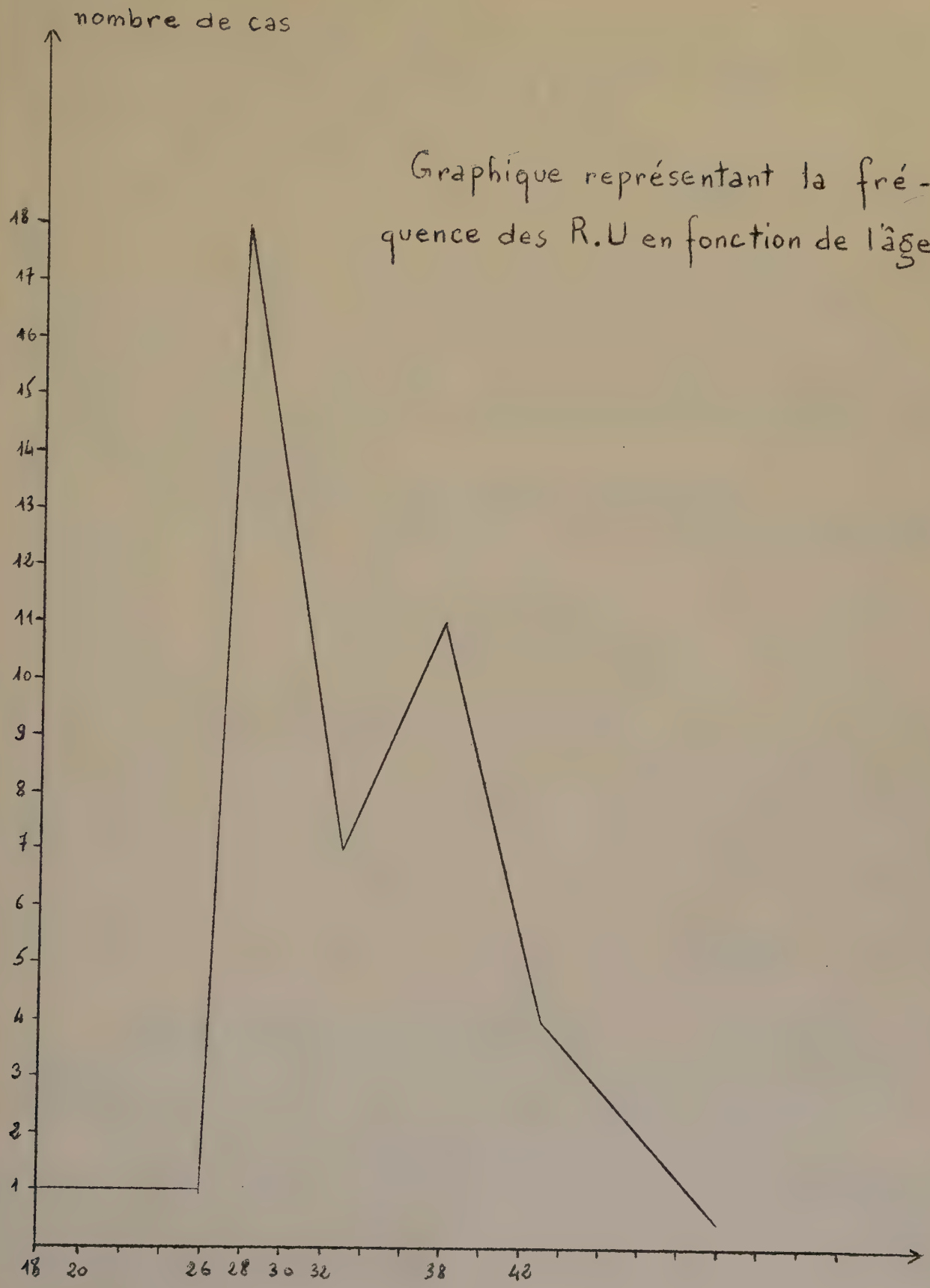

Graphique représentant la fré-
quence des R.U en fonction de l'âge

Dans 13 cas la rupture etait survenue à domicile; mais dans d'autres cas la par--turiente tente l'accouchement à domicile, attend de longues heures avant de s'adresser à un hopital périphérique, qui n'étant pas équipé, obstetricalement l'évacue vers la maternité de l'hopital Mustapha.

Ainsi sur 28 parturientes évacuées d'un hôpital périphérique il y a eu 9 ruptures utérines à l'hôpital ou à la clinique d'origine, et 2 sont survenues en cours de transfert.

Multiparité, absence de centres obstétriaux bien équipés, durée anormalement pro--longée du travail autant de facteurs qui entrent dans la génése des ruptures utérines, dans le cas particulier des pays sous-développés dont l'Algérie.

Autant de facteurs qui peuvent être combattus par l'éducation sanitaire de la population, par l'implantation de centres obstétricaux judicieusement réparties et convenablement équipés etc...

Nous y reviendrons dans le chapitre prophylaxie.

A ces facteurs, viennent souvent se surajouter, des causes maternelles plus patentes :

- L'utérus cicatriciel
- Les malformations utérines
- Les malformation pelviennes.

CICATRICES ANTERIEURES A LA GROSSESSE :

Le rôle néfaste de cicatrice de l'utérus, dans la génése de la rupture utérine est reconnu depuis longtemps. Bien des auteurs ont attiré l'attention des obstétri--ciens sur les utérus cicatriciels gravides. " Qu'il s'agisse de cicatrices post--opératoires (césarienne corporéale ou segmentaire , salpinjectomie), d'une ci--catrice secondaire à un processus infectieux utérin (endometrite, abces puerpe--rale) et peut être plus souvent encore d'une cicatrice d'un curetage trop appuyé; le rôle de la cicatrice ne peut être sous-estimée". (LAFFONT & BONAFOS)

1-) La cicatrice de la césarienne : vient en premier lieu .

Elle constitue 38,1 % des étiologies rencontrées dans nos observations; soit 21 ruptures sur uterus césarisés. Les 21 ruptures notées sont survenues au cours du travail dont une en début de travail sur une grossesse de 8 mois.

R. RENAUD et COLL (0969) notent 55,6% sur 60 cas .

THOULON & COSENTINO (1969) Attribuent à la cicatrice de la césarienne 65,4% soit 17 cas sur 26.

FARREL note 14 cas sur 26 et CLAIRBON 17 cas sur 56. Mais aux U.S.A. on fait appel beaucoup plus aux manoeuvres obstetricales et de ce fait les ru--ptures traumatiques sont plus fréquentes.

A quoi est due cette augmentation des ruptures utérines contemporaires?

- A l'élargissement de l'indication de la césarienne qui couvre actuel--lement une grande partie de la pathologie obstetricale. En effet, les moyens de réanimations actuels, l'antibiothérapie ont amené une amélioration notable du pro--nostic vital maternel et par voie de conséquence une extension importante des indications de la césarienne. Mais il faut se garder des abus et ne pas oublier les conséquences de l'incision de la césarienne lors d'une grossesse ultérieure d'autant que depuis 1925 est apparue la césarienne segmentaire. Or le segment inférieur est, lors d'une grossesse ultérieure le siège d'un amaincissement et d'une distension qui peut finir par la rupture anatomique de l'utérus. Aussi faut il toujour tenter l'intervention, par voie basse quand elle est possible et ne pas considérer la voie haute comme une solution de facilité.

Ainsi lors de l'accouchement, par crainte excessive de provoquer une rupture utérine par des manoeuvres obstétricales, ou bien pour préserver le pro--nostic foetal chez une primipare par exemple chez qui le travail se prolonge préfère la césarienne; ailleurs c'est par crainte, des conséquences ultérieurs de la cicatrice utérine, l'on se montre réticent pour la pratique de la césarienne et c'est la rupture qui se produit.

En définitif, c'est à l'obstétricien de peser le pour et le contre chaque fois que le problème se pose, d'envisager le pronostic maternel et foetal, et de se souvenir du pronostic obstétrical d'un utérus césarisé lors d'une grossesse future.

<u>La mauvaise Qualité de la Cicatrice</u> : Le processus de cicatrisation ne restitue pas toujours adintégrum le myomètre lésé . Le tissu élastique est altéré et il existe une réaction fibro élastique qui aboutit à la constitution d'une cica--trice faite de tissu musculaire. Cette cicatrice constituera un point de moindre résistance lors de la distention que subit l'utérus au voisinage du terme et au cours du travail.(5voir chapitre sur le mécanisme des ruptures de l'utérus.)

<u>La Direction et le Mode d'Incision</u> : sont également à considérer. Sur les 21 utérus césarisés et qui ont été le siège d'une rupture utérine : 14 avaient subi une césarienne corporéale - 7 avaient subi une césarienne segmentaire.

La césarienne segmentaire se substitue de plus en plus à la corporéale. Ses avan--tages ne sont plus discutés. La discussion par contre persiste quant à la direc--tion de l'incision.

Serait elle longitudinale ou horizontale ?

La longitudinale est considérée comme étant bien plus segmento-corpo--réale que segmentaire.

L'Horizontale comme étant faite à l'endroit ou l'utérus offre le moins de resistance sans les intenses contractions musculaire auquelles il est sujet lors du travail.

Le nombre d'incisions : 3 de nos observations font etat d'un utérus bicicatriciel.

obs n°22 : les césariennes avaient été itératives lors d'accouchement consécutifs et sur bassin limite.

obs n°11: 3 pare 2 césariennes dont la date n'a pu être fixée.

Obs n° 14 : 3e pare. 2 césariennes en 1960 et 1965 .

De tels utérus ne pouvaient, logiquement résister longtemps lors d'un accou--chement ultérieur et la rupture fut la rançon attendue. L'augmentation du nom--bre d'intervention sur l'utérus et particulièrement par la césarienne, la mau--vaise qualité des cicatrices et leur membre, les accouchements répétés et parfois successifs sont la conséquence logique de l'augmentation du nombre des ruptures uterines sur des utérus césarisés.

A coté de la cicatrice de la césarienne, il peut exister des cicatrice utérines qui peuvent paraître anodines ou passer inaperçues tel est le cas des cicatrices du curetage :

2°) ← Le curetage : dans 4 cas, nous avons noté dans les antécédents obstétri--caux l'existance d'un ou de deux curetages qui viennent s'associer, parfois à l'existance d'une autre étiologie. Nous n'avons pu établir avec precision la date du curetage et évaluer ainsi le temps qui le sépare de la rupture utérine.

Pour beaucoup d'auteurs, le curetage est difficilement incriminé. Intervention quotidienne dans les maternités, considérée souvent comme anodine, on oublie parfois qu'un geste appuyé lors du curetage ou une abrasion trop poussée de l'uté--rus, peuvent donner des lésions utérines qui risquent d'être méconnues quant à leur existance et par suite quant à leurs conséquences lointaines lors d'accou--chement ultérieurs .

Observation	Antecedents obstétricaux	étiologie lors de l'admission
n° 3	1 Césarienne = 2 ABRT	- rupture à domicile
n° 17	2 ABRT	- rupture à domicile
n° 32	1 ABRT	- rupture à domicile
n° 45	1 ABRT	- HRP + PPM + gros enfant

3) La chirurgie utérine : myomectomie, salpingectomie avec exision d'une corne, perforation utérine: en un mot tout ce qui peut leser l'utérus, entraine une cicatrice de mauvaise qualité dont nous avons vu les conséquences plus haut .

B)

Les malformations utérines :

Nous n'en avons pas rencontré dans nos observations. Nous nous permet--tons de rappeler qu'elles sont :

Source de ruptures utérines

qu'elles sont congénitales : uterus cloisonné, utérus double.

C)

LES TUMEURS :

Malignes ou bénignes, elles peuvent être un obstacle à l'accouchement et origine de rupture utérines.

obs n° 24 : 5e pare évacuée d'une clinique de la ville, pour grossesse à terme en travail et procidence du cordon qui ne bat plus

Présentation céphalique en voie de fixation . Foetus sous la peau a louverture de l'abdomen en trouve : X2 brèches Utérines

Une latérale droite segmento-corporéale de IO cm

l'autre latérale gauche servico-corporéale de 20 cm X et un énorme Kyste de l'ovaire gauche, gros comme la tête d'un foetus, logé dans un cul de sac de DOUGLAS.

Signalons également que les fibromes sous-seraux, les tumeurs praévias, creent un obstacle à l'accouchement normal et favorisent la rupture utérine.

D)

LES MALFORMATIONS PELVIENNES :

Rançon d'une mauvaise ou inéxistente prévention des facteurs de s facteurs de dystacieosseuse, du rachitisme et de conditions alimentaires déséquilibrées. Les malformations pulviennes étaient pendant longtemps frequentes chez la femme afri-

-caine et la cause d'accouchement dystocique. La femme enceinte ne se soumet d'ailleurs que rarement, jusqu'à maintenant, à des examens prénaraux ou a un régime alimentaire équilibré par manque de contres médico-sociaux ou par insuf--fisance d'éducation sanitaire.

Sur 5 cas de rupture utérines nous n'avons rencontré aucun cas d'ostéoma--lacie. Les 5 cas se repartissent ainsi:

3 sur bassin généralement rétréci (obs n°16;34) dont une sur utérus césa--risé un an avant la grossesse en cours :

1 bassin cylindrique + 1césarienne antérieure à la rupture.

1 bassin limite + un utérus bicicatriciel (obs n° 22)

E)

LES CAUSES FOETALES ET OVULAIRES :

Les accouchements dystociques par disproportion foeto-pélviennes, en dehors des causes pelvienne, constituent le même poucentage que les utérus cicatriciels soit 21 cas sur les 5 ruptures utérines.

I) Les causes foetales : par excés du volume foetal, partiel ou total.

II) dysticies sont dues à un excés du volume total du foetus.

III) à un excés partiel, hydrocéphalie.

par contre, les présentations dystociques sont moins fréquentes dans les étiolo--gies retrouvées. Il est connu que les presentations dystociques peuvent être à l'origine d'une rupture utérine.La présentation de l'épaule est souvent citée comme exemple classique (obs n)1) . Les autres présentations dystociques sont bien plus rarement la cause de la rupture de l'utérus, bien que toute présenta--tion anormale peut être un obstacle à la progression du travail.

Ceci nous incitera à rechercher avec précision le type de présentation, son en--gagement et à surveiller avec soin la progression du travail.

2) Les dystocies d'origine ovulaire ;rarement observées, nous nous permettons de rappeller :

l'hydramnios.

les insertions anormales du placenta: le placenta peut s'inserer, sur une cicatrice utérine (césarienne, curetage), c'est le cas du placenta, accreta ou percreta qui s'observe dans les utérus cicatriciels ou malformés et qui en lan--çant les villosités dans le myomètre fragilise la paroi musculaire utérine.

L'insertion vicieuse du placenta peut être compliquée par une hémor non extériorisée qui se collecte dans la cavité utérine et entraine un dec lle--ment prématuré du placenta. Le résultat final en est la rupture de l'utérus.

Obs n°45 : on note un ABRT dans les antécédents immédiats et un HRP + PPM et un gros foetus lors de la rupture.

F) LES CAUSES INCONNUES:

Dans 5 cas, aucune étiologie n'a pu être établie. Il s'agit de multipares (7 é pare en moyenne) qui sont évacuées d'hopitaux périphériques, pour grossesse à terme en travail, à dilatation complete.

Dans 4 cas la rupture était présente dés le Ié examen à l'admission.

Dans 1 cas (obs n°25) la rupture s'était produite dans le service de façon silencieuse.

MENON avait déjà signalé ces ruptures utérines dont la cause n'a pu être précisé : dans 31 cas sur un total de 95 ruptures utérines.

Plusieurs hypothèses ont été avancées pour expliquer les ruptures que rien ne laissait présager; on a cité comme causes :

Le rôle de l'infection : qui peut être une entrave à la bonne cicatrisation d'une lésion utérine et favoriser la rupture de l'utérus lors d'un accouchement ultérieur. Mais les 5 cas que nous rapportants ne consernant pas des utérus cica--triciels/

Le rôle de la parité : plus facillement admis; comme facteur étiologique d'autant plus qu'aux modifications de la vascularisation et de l'innervation du muscle utérin, entrainé par la multiplication des grossesses peut se surajouter la malnutrition et l'hypoprotidémie.

Nous avons vu également, le rôle de la parité dans la fragilisation de l' l'utérus, dans le chapitre du mécanisme des ruptures de l'utérus.

Au terme de cette étiologique nous noterons :

I) Le rôle de la multiplicité des causes : dans le génése d'une rupture de l'uté--rus. Plusieurs facteurs étiologiques peuvent s'intriquer

- Multiparité
- Lenteur du travail
- Mauvaise cicatrice utérine: césarienne,curetage, chirurgie uténe
- Les disproportions foeto-pelviennes.

II) Le rôle de la chirurgie obstétricale dans l'augmentation de la fréquente des ruptures utérines sur utérus cicatriciels, ou ruptures comtemporaines.

III) Les mesures prophylactiques à prendre : nous les étudierons dans le chapitre prophylaxie.

NOMBRE CAS	UTERUS SAIN	NOMBRE DE CAS	UTERUS CESA
		21	Césariennes .
	Ocytaciques		
4	V. M. I.		
3	FORCEFS	1	Curetage =
5	Causes inconnus		
21	Accouchements dystocique		

- TRAITEMENT -

Quelle attitude adopter devant une rupture utérine ?
Disons tout de suite que toute rupture utérine diagnostiquée doit être opérée . Hormis cependant le cas de certaines ruptures anciennes avec infections qui gagnent d'abord à être désinfectées et réanimées avant d'être opérées.
Mais quel type d'intervention choisir ? Suture ou Hystèréctomie ?
Suture simple ou associée à une ligature des trompes ?

LA SUTURE :

Ses pionniers furent LAFFONT, BONAFOS et BRES . Il n'est plus nécessaire actuellement de procéder à un plaidoyer en faveur de la suture. Ses indications sont devenues de plus en plus nombreuses grâce au progrés de la réanimation (déchocage; transfusions ; antibiothérapie) ainsi qu'à l'expérience acquise par les chirugiens. Ses avantages sont mulitiples.

Sur le plan vital : la moralité de la mère est presque inéxistante

Sur le plan des séquelles : elle permet de conserver :

- la fonction menstruelle qui a une grande importance psychologique pour certaines femmes.
- la fonction de reproduction, puisque l'avenir obstétricale est loin d'être totalement compromis fait, qui n'est pas des moindres pour les femmes africaines

La suture a été faite dans 50 cas sur les 55 ruptures colligées.
Dans 35 cas elle a été associée à une ligature des trompes.

Avec l'avenement de l'antibiothérapie, les progrés de la réanimation les contre indications de la suture sont même à revoir :

I) l'étendue des lésions
II) l'hémorragie
III) l'infection.

L'HEMORRAGIE :

ne pose plus de problèmes graves, grâce aux moyens de réanimation dont en dispose et si l'on se conforme à pratiquer une réanimation préparatoire nécessaire chez des femmes en état de choc par hemorragie non exteriorisee ' épuisée par un travail qui s'est prolongé pendant des heures avant que la parturiente ne rejoigne un centre obstétricale.

L'INFECTION

ne pose plus de problèmes majeures avec l'emploi systématique d'une antibiothérapie locale et générale. La lutte contre l'infection sera toujours systématique, massive ou non suivant l'état infectieux de la malade et selon l'appréciation du praticien, elle sera toujours présente aussi bien dans la

phase post-opératoire que dans la convalescence.
L'injection de pénécilline et de streptomycine dans le muscle utérin dans les paramètres, dans le péritoine, le drainage du douglas au point de déclive, en--fin le traitement infectieux post-opératoire ont considérablement réduits les risques infectieux des opérations conservatrices. L'infection n'oppose plus aujourd'hui un véto formel à la conservation de l'utérus.

(LAFFONT, BONAFOS)

Lorsque l'infection, survient et si elle interesse les bords de la plaie su--turée, elle peut être à l'origine de cicatrices vicieuses ou bien plus tard de désunions, d'adhérences a la paroi et aux organes voisins, autant de facteurs qui favorisent la déhissence c'est a dire la nécessité d'une antibiothérapie locale et générale.

L'ETENDUE DES LESIONS ANATOMIQUES :

La suture n'était réalisée que si la brèche utérine est linéaire, n'inter--ressant pas le col, les gros vaisseaux et les annexes des viscères adjacentes.

Actuellement la complexité de la brèche n'est pas toujours un obstacle à la suture dont les indications augmentent avec l'expérience du chirugien.

OBS.I : rupture segmentaire gauche et postérieure interressant le péritoine du feuillet postérieure , du ligament large. L'artère utérine gauche saigne légère--ment.

OBS.8 : Rupture de 18 cm environ interressant tout le segment inférieur et une partie du corps utérin allant presque, jusqu'à l'insertion du ligament rond.

OBS.29 : rupture segmento-corporéale transversale 15 cm se continuant avec une brèche utérine latérale gauche de 20 cm. Ici l'importance de l'hématome rend l'hystéctomie impossible.

OBS.N°32 : importante déchirure partant du copps utérin et prenant le segment inférieur jusqu'au vagin.

OBS n°24 : deux brèches :

une latérale gauche segmento-corporéale de 20 cm
une latérale droite segmento-corporéale de 10 cm

Mais la suture est-elle toujours praticable ?

Si l'on ne craint que les risques de ruptures ou de déhiscence lors d'une grossesse ultérieure, il est indiqué d'associer à la suture simple, une ligature des trompes .

Mais l'hysterectomie garde des droits. Elle fut pratiquée dans trois cas.

obs n°12 : 13e pare. L'utérus ne se contracte plus et l'hematome est important.
obs n°50 : 10é pare. La rupture intéresse la partie postérieure de l'insertion du ligament rond gauche et fuse jusqu'au col avec éclatement utérin . L'uretère est complètement désinseré sur le trajet utérin correspondant à la rupture, Hysterectomie subtotale.
obs n°23 : 2e pare: utérus cicatriciel, bassin cylindrique, syndrome infectieux depuis IO jours. L'utérusrompu est lisé par le processus infectieux. Le placenta les anses grêles et le gros intestin sont également concernés .
Ainsi si la suture se substitue de plus en plus à hystérectomie celle- ci, garde encore quelques indications ;

- désinsertion du corps utérin ;
- lésions des 2 artères utérines
- infection utérine avancée
- lésion des viscères adjacentes; vessie, uretères.

Le traitement de choix de la rupture utérine sera autant que possible la suture plutôt que l'hysterectomie. Entre ces deux attitudes, suture ou hystérectomie, l'indication opératoire sera posée par le chirurgien en tenant compte de certains faits.

- la suture est moins choquante, mais plus longue que l'hystérectomie. On tiendra compte alors de l'état général de la parturiente.
- la multiparité et le désir d'avoir d'autres enfants.
- de l'état de l'utérus et de son aptitude à recevoir d'autre grossesses.
- la possibilité de pratiquer une ligature des trompes. Dans tous les cas l'intervention sera précoce, en prenant lo soins de procéder a une réanimation pré et post-opératoire.
- celle-ci est variable dans son intensité et sa durée, en fonction de l'etat général de la malade.
- elle associera toujours :
    - des transfusions de sang isogroupe Rh.
    - déchoquage hydrocortisme
    - antibiothérapie.
    - reconstituant généraux.

TYPE DE TRAITEMENT (différents mode de traitement)	TYPES de RUPTURES					TOTAL
	Rupture Traumatique	Rupture d'utérus cicatrical			RUPTURE SPONTANNEE	
		Cicatrice corpéréale	Cicatrice segmentaire	Cicatrice myomectomie		
: SUTURE	2	3	2		8	15
Suture + ligatures des trompes	5	10	4		16	35
Hysterectomie Subtotale		1			2	3
Hysterectomie totale						
Décés avant toute intervention			1		1	2
TOTAL	7	14	7		27	55

	15.3%
	20.2%
	24.3%
	36%

LE PRONOSTIC

Les consequences de la rupture utérine sont prèsque toujours fatales pour le foetus, et parfois assez grace pour la mère.

Pronostic maternel :

Aves les moyens de réanimation dont on dispose actuel--lement, avec l'avènement de la suture, intervention longue mais peu choquante, le pronostic maternel s'est sensiblement amélioré.

Pour FARREL la mortalité maternelle est de 3,4% elle est de IO% des cas pour R.RENAUD.

A la maternité d'Alger, PAUL SIMON rapporte dans sa thèse les chiffres suivants que nous comparons aux notres : statistique de P. SIMON - 23 Mai 1952

	nombre	guerisson	décés
Hysterectomie	15	IO	5
Suture	31	23	8
Abdomen non ouvert	1	0	1

I948 - I952

NOTRE STATISTIQUE :

	nombre	guérisson	décés
Hysterectomie	3	3	0
Suture	50	48	2
Avant toute inter--vention	I	0	I

Sur les 55 cas que nous rapportons nous avons eu deux cas de decés

I cas : est survenu sur utérus cicatriciel après expulsion spontanée. La malade meurt en cours d'intervention par choc hémorragique.

2é cas : La pacturiente est admise en état de choc : Le travail se prolongeait depuis la veille pour une grossesse de 8 mois. La parturiente meurt par arrêt cardiaque avant son admission .

3é cas : concerne une femme qui après suture d'une rupture segmento-corporeale meurt 4 jours après, par choc transfusionnel.

La mortalité maternelle a sensiblement diminué avec la suture. Dans les

cas notés, il semble que l'intervention et la réamination précocément entreprises ont une importance certaine . Le pronostic ne semble pas lié directement à l'étendue des lésions anatomiques ou à l'hémorragie. Certaines opérées présentaient des hémopéritoines de 1 à 2 litres. L'évolution a été bonne grâce à une réanimation pré et post-opératoire. C'est d'avantage l'éloignement de ces femmes d'un centre obstétrical l'endurance qu'elles manifestent dans la tentative d'un accouchement à domicile qui viennent assombrir le pronostic maternel.

Le pronostic foetal : reste encore sombre pour beaucoup d'auteurs. La mortalité foetale est de : 37 % pour CLAIRBONNE. de 56 % pour Chastrusse. A la maternité d'Alger il était de 82 % en 1952 (thèse de SIMON-PAUL) depuis l'amélioration n'a pas été sensible. Elle reste de 70,9 % soi 39 cas de décés sur 55 cas.

Les chiffres varient suivant que le diagnostic est posé avant ou après l'extraction du foetus.

I) Avant l'extraction du foetus :

Nous avons noté 43 cas qui se divisent comme suit :

26 fois le foetus était encore dans l'utérus. Sur ces 26 cas 8 enfants ont pu être sauvés.

Dans 17 cas le foetus était dans la cavité abdominale 2 enfants ont pu être sauvés.

II) Après extraction du foetus :

Nous avons relevé 12 cas : 5 enfants dont un vivant après accouchement normal 7 enfant dont un vivant après manoeuvres obstétricales . Ceci souligne la necessité d'un diagnostic précoce d'un traitement précoce et d'une réanimation efficace aussi bien pour la mère que pour l'enfant. Tout retard apporté à une thérapeutique adéquate est un facteur d'aggravation. Celà nous amène à souligner la necessité de la multiplication de centres obstétricaux bien équipés en personnel et en matériel, la nécessité des examens prénataux, d'hospitalisation pour toute grossesse pouvant presenter des complications en particulier celle évoluant sur les utérus cicatriels et les bassins rétrecis, c'est ce que le chapitre prophylaxie tendra à éclaircir.

VI.- PROPHYLAXIE :

Comme nous l'avons énoncé au début de ce travail, le traitement des ruptures utérines se résume en fait dans leur prévention. La prophylaxie des ruptures de l'utérus, dépendra aussi bien de l'attitude du médecin, et de la coopération de la parturiente que des moyens obstétricaux dont on dispose.

Lorsque la parturiente arrive au service en état de choc, ou épuisée par un travail anormalement long, pour une grossesse évoluant sur un utérus cicatriciel, ou dont la grossesse butte contre un obstacle(malformation pelvienne, utérine, malformation foetale ou ovulaire); il ne reste très souvent plus grand chose à faire, si ce n'est de constater la rupture utérine et de la suturer.
La prophylaxie doit commencer en fait :

1 - A La Naissance :

en assurant la prévention de l'éclosion du rachitisme et autres dystocies osseuses. Il ne fait nul doute qu'un alimentation bien équilibrée, le dépistage précoce des malformations pelviennes de la petite fille à la naissance et pendant la période scolaire permettrait d'éviter les bassins dystociques ou d'entreprendre assez tôt des traitements chirurgicaux et orthopédiques et de sauver ainsi son avenir obstetrical.

2 - Avant la grossesse et même dès la puberté:

Le Médecin s'attachera à déceler par des examens gynécoloques répétés :

- un infantilisme utérin,
- la présence de tumeurs, kyste de l'ovaire, fibromes autant de facteurs de dystocie mécanique (tumeur praevia), ou dynamique (fibrome du corps uterin)qui peuvent être un obstacle praevia à l'acouchement:
- Dépister les retrécissements, pelviens dont les conséquences au moment de l'accouchement peuvent être graves lors d'une intervention sur l'utérus, même la plus anodine qu'elle puisse paraitre, telle qu'une exploration endoutérine ou un curetage, il faut savoir être économe dans les gestes.
- Eviter toute abrasion de la paroi utérine en utilisant une curette mousse.

Autant de précautions à prendre pour éviter une perforation de l'utérus ou sa lésion même minime.Nous avons vu la mauvaise qualité de la cicatrice de l'utérus et ses conséquences.

Dans les interventions plus importantes (salpingectomie opération de strassmann myomectomie,césarienne), il faut apporter le meilleur soin aux sutures. Elles sont la garantie des cicatrices résistantes et de bonne qualité. On avertira la jeune femme des conséquences d'une grossesse ultérieure si un délai suffisant entre la date de l'intervention et de l'accouchement n'est pas respecté. Ce délai est à évaluer par le praticien en fonction de l'âge, de la multiparité des antécédents obstétricaux.

3 - Lors d'une grossesse:

La surveillance médicale sera plus accrue, par la repétition des examens prénataux soigneux et obligatoires si possible.On appréciera :

- le nombre de ge stations antérieures
- les antécédents obstétricaux,interventions,curetages, etc...
- La présence de signes cliniques pathologiques: albumine, glucose, oedemes. Hypertension artérielle.
- le type de présentation.
- les grossesses gemellaires,
- les dystocies maternelles.
- Enfin en conseillant à la femme la nécessité d'une alimentation équilibrée et de l'accouchement dans un centre hospitalier.

4 - Enfin de grossesse et début du travail :

Hospitalisation en milieu obstétrical de toute parturiente présentant une dystocie décelée lors des examens prénataux, telle que malformations pelviennes: Bassin retréci, aplati ...

Malformation utérine

Utérus cicatriciel. On évaluera la cicatrice, par : la multiparité et l'âge l'ancienneté, et la sensibilité de la cicatrice.

L'intervalle entre la gestation en cours et la césarienne.Certaines ruptures utérines se sont produites sur des utérus ou l'intervalle était de 1 à 2 ans obs.n°36

Le mode, le nombre, des césariennes antérieures.

En début du travail et lors de l'accouchement, la surveillance clinique sera rigoureuse on suivra avec soin :

- La progression du travail par le rythme et l'intensité des contractions utérines, les bruits du coeur foetal, la durée du travail afin de déceler un syndrome de prérupture et de prévoir la souffrance foetale.
- La progression de la présentation et les risques d'enclavement, surtout sur un utérus cicatriciel.

./..

Les ocytociques seront employés avec parcimonie et en tenant compte de leur contre-indication sur un utérus cicatriciel, chez une multipare dont l'utérus se contracte mal. Ils ne seront prescrits qu'après examen clinique attentif, et si le travail n'est pas anormalement prolongé.

On respectera également les conditions d'application de forceps où d'une manoeuvre obstétricale.

On se limitera aux indications strictes de la césarienne et on tentera toutes les fois qu'il est possible, l'accouchement par voie basse. Le chirurgien aura à coeur d'évaluer les indications de la césarienne dite prophylactique, qui veut éviter la rupture utérine.

5 - A la fin de l'accouchement:

La délivrance assurée, de façon artificielle ou non, la surveillance portera sur :

La rétraction de l'utérus,

l'état général de la femme : pouls,T.A

La persistance d'une hémorragie.

De toutes les façons, la révision utérine sera systématique et méthodique.

Le Médecin fournira à chaque patiente un carnet gynéco-obstétrical où seront mentionnés :

- les résultats des différents examens;
- les anomalies morphologiques, utérines notées,
- le nombre d'accouchements, d'avortements;
- les interventions pratiquées, le type et le mode d'incision.
- les suites opératoires.

Le rôle du médecin se continuera par l'éducation sanitaire de la population

Ici nous abordons l'autre volet de la prophylaxie qui consiste:

1 - A procéder à l'éducation sanitaire de la population:

en convaincant les conjoints : - de la nécessité des examens prénataux répétés qui sont une garantie aussi bien pour la mère que pour le viabilité du foetus

- de la nécessité de l'accouchement à l'hôpital, surtout lorsqu'il s'agit d'un accouchement dystocyque prévisible ou d'une grossesse évoluant sur utérus cicatriciel.

- de la nécessité de faire appel à une sage femme et d'éviter de s'adresser aux matronnes.

- de la nécessité d'espacer les grossesses surtout lorsqu'il s'agit d'utérus cicatriciel de bassindystocique; de procéder à une thérapeutique anticonceptionnelle ou à une stérilisation définitive chez les grandes multipares..

L'éducation en ce sens s'adressera souvent bien plus au mari qu'à l'épouse.

On s'attachera également à convaincre la femme des avantages d'une alimentation variée, et non à base de semoule et de farine qui contiennent de l'acide phitique déminéralisant et qui empêche la fixation du calcium et du mg sur le squelette.

L'adjonction de carbonate de chaux à une telle alimentation constitue une mesure prophylatique appréciable.On n'insistera jamais assez, sur l'importance fondamentale des protides pour la femme enceinte, sur les ennuis causés par l'abus de lipides, et l'importance bénéfique d'un régime glucidique, et du glycogène sur les contractions utérines.

Il est évident que ces mesures ne peuvent être appliquées sans avoir la collaboration des pouvoirs publics, afin de pouroir:

2 - Pallier à un équipement sanitaire insuffisant :

- par l'augmentation à tous les échelons du nombre de centres médico-sociaux, qui s'atteleront à dépister les dystocies et dysgravidies diverses ; procéder aux examens prénataux. Ces examens prénataux devront être obligatoires.

- Par l'augmentation du nombre de centres obstéricaux correctement équipés et généralement bien situés. Nous avons vu qu'un grand nombre de ruptures utérines rapportées sont évacuées d'hôpitaux perifériques ou de cliniques de la ville parsqu'ils sont dépourvus des moyens obstétricaux, de moyens de diagnostic précoce d'une souffrance foetale et parce que le personnel médical et para-médical est insuffisant.

- Par augmentation du nombre de sages femmes et leurs répartition ádéquate ainsi que celle des obstétriciens à travers des régions du pays, cela éviterait aux gestantes le recours aux matronnes et les accouchements à domicile. En exigeant des gestants et des employeurs, le respect du congé prénatal. Procéder à l'éducation sanitaire des gestantes par la propagan de audio-visuelle (radio, télé, cinéma) elle aura pour rôle de les éclairer sur l'hygiène de la grossesse des bienfaits de l'alimentation équilibrée de la necessité des examens prénataux obligatoires qui sont interprêtés parfois comme une brimade; de la nécessité d'un accouchement à l'hôpital. Au terme de ce travail nous pouvont dire que l'avenir des ruptures utérines amélioré dans sa thérapeutique par la suture, reste rattaché quant à sa fréquence d'une façon générale, par l'augmentation des interventions chirurgicales et de façon particulière aux pays sous-développés par une prophylaxie insuffisante ou inexistente dans certaines régions du pays.

Or la prévention des ruptures utérines est le seul moyen pour améliorer le pronostic foetal qui reste encore sombre . Cette prophylaxie pour être efficace nécessite la collaboration permanente du corps médical et des pouvoirs publics.

CONCLUSION

Nous avons pu retrouver à la maternité de Mustapha de Janvier 1969 à Décembre 1971, 55 dossiers de ruptures utérines; dont 34 classiques, sur utérus antérieurement intact et 21 concernant des utérus cicatriciels.

Pour la forme classique, encore dite "rupture archaïque", si elle a diminué en fréquence, dans les pays à grande concentration obstétricale, elle a conservé dans nos régions sa place et sa gravité.

Pour les éviter, il nous faut, (comme dans ces autres pays) entreprendre une politique d'éducation sanitaire des masses, tout en améliorant l'encadrement obstétrical de nos régions; l'accouchement à domicile doit disparaître. La surveillance de la grossesse doit devenir une règle, voire une obligation.

Ainsi l'effort à faire appartient ici au pays lui même; personne d'autre ne peut rien pour nous. Il incombe en tout premier lieu aux pouvoirs publics.

Pour la forme moderne, celle qui survient sur utérus cicatriciel, elle voit sa fréquence augmenter de jour en jour du fait de l'augmentation du nombre d'interventionsconservatrices sur l'organe de la gestion, notamment du fait de l'augmentation des indications de l'opération césarienne.

On a beaucoup parlé de la différence de solidité des cicatrices corporéales et des cicatrices segmentaires que la réparation dans un cas comme dans l'autre, se fait au prix de la formation d'un tissus fibreux qui n'offre pas la même résistance ni le même jeu physiologique que les trousseaux musculaires de l'organe.

Ce sont des points de moindre résistance, de véritables solutions de continuité en puissance qui cèdent à l'effort. C'est cet effort qu'il faut épargner à l'utérus "balafré";c'est pourquoi il faudra pratiquer la prophylaxie systématique de ces formes de rupture et au moindre doute sur l'issu de l'accouchement, préférer la voie haute de sécurité.

Nous avons retenu par comparaison avec ce qui se voit en Afrique les cicatrices chéloïdiennes rapportées soit à un facteur racial, soit à une hypoprotidémie plus ou moins accentuée qui serait susceptible de compromettre

.../...

la qualité du tissus cicatriciel ou la qualité du muscle utérin lui-même comme on le voit chez la multipare.

Selon la qualité de la cicatrisation, nous pouvons en distinguer 4 formes :

- Dans une 1° forme, on assiste à une restitution ad intégrum; la cicatrice est difficilement retrouvée. Elle est totalement assimilée. Cet aspect est rare.

- Dans une 2° forme, il existe un état de fibrose qui gène le jeu normal de l'élasticité au cours de l'accouchement.

- Dans une 3° forme, il se constitue une déhiscence que l'on pourrait définir comme l'amincissement de la cicatrice par rapport au tissus sain de voisinage.

Une 4° forme est constituée par les diverticules et les éventrations détectées par la cervico isthmographie de contrôle, d'où les lâchages possibles, soit au cours de la grossesse, soit plutard, lors de l'assimilation du col au segment inférieur, au début du travail.

Nous pouvons donc envisager, en vue d'améliorer, ces cicatrices, une véritable prophylaxie de l'utérus cicatriciel pour éviter la rupture.

Cette prophylaxie doit commencer avant l'utérus cicatriciel.

1°) C'est d'abord la prophylaxie prégravidique qui pourrait être instituée dès les 1° examens gynécologiques pratiqués pour dépister les facteurs de dystocie mécanique, mais aussi dynamique.

Il faut traiter par exemple les douleurs dysménorrhéiques dont l'élément psychogène ne doit pas être négligé.

2°) Nous pouvons ensuite décrire une prophylaxie gravidique au cours de la grossesse qui a été suivie de césarienne c'est le traitement préventif ou curatif des déséquilibres biologiques, notamment correction de l'hypoprotidémie et de l'hyperlipidémie. Il faut aussi enrichir le régime de ces femmes en glucides et proteines de façon à favoriser les stockages exigés pendant la grossesse.

.../...

3°) Pendant le travail d'accouchement, il faut bien préciser les indications de la césarienne de façon à la pratiquer aussi précocément que possible sans attendre la menace du syndrôme de pré - rupture et de l'infection amnotique trop souvent masquée par une thérapeutique antibiotique systématique.

Etablissons donc un pronostic précoce de l'accouchement qui nous permettra de poser l'indication de l'intervention, de préciser les modalités de celle-ci, (voie haute ou voie basse) avant l'installation de la triple souffrance maternelle, foetale ou utérine.

4°) Pendant l'intervention :

On préfèrera l'incision segmentaire, de préférence transversale, et relativement basse.

On choisira sa technique de suture : l'Ecole Algéroise de Mustapha a précisé la sienne. Plan unique, au catgut chromé n° 1 ou 2, avec des points séparés, rapprochés.

Il faut assurer une bonne repéritonisation sur antibiotique, ce qui est facilité par un bon décollement préalable de la séreuse pré - segmentaire.

On discutera enfin de l'opportunité d'une stérilisation tubaire chirurgicale.

5°) Dans les suites de couches immédiates, outre la réanimation habituelle, on discutera l'antibiothérapie. Il n'est pas question d'instituer une antibiothérapie générale systématique qui ne soit pas justifiée. Par contre, quand l'indication sera posée, on prescrira une antibiothérapie massive et prolongée jusqu'à disparition complète du moindre fébricule depuis 2 jours au moins.

6°) A la suite du service,

Conseiller l'espacement des grossesses, c'est la contraception orale qui s'impose pour une durée minimale de 2 à 3 ans.

Il faut ensuite convoquer la malade entre le 3° et le 6° mois pour le contrôle clinique et radiologique en vue du dépistage des dehiscences éventuelles.

7°) Pendant la grossesse qui suit la césarienne,

Il faut multiplier les examens non seulement pour dépister la souffrance foetale chronique mais aussi pour dépister la souffrance de la cicatrice à la recherche d'une douleur spontanée qui persiste entre les contractions ou d'une douleur provoquée par la palpation de la zone cicatricielle.

Il faut également faire respecter les congés de maternité, aussi bien par la gestante que par son employeur.

Il faut enfin hospitaliser la femme dès la fin du 8° mois de façon systématique, dans un centre spécialisé et organisé chirurgicalement pour parer à l'éventualité d'une rupture.

On refusera à cet utérus cicatriciel l'épreuve du travail au sens propre du terme, on lui refusera même la rupture artificielle des membranes. Celle-ci doit se faire de façon spontanée et tempestive.

BIBLIOGRAPHIE /

BRUN.G :OSSTOWAR K : Réfléxions sur 165 cas de ruptures utérines Maroc méd., janv. 1969.49, N° 528, 55 - 58.

AGUERO O : et KIZER S : Pronostic obstétrical de la cicatrice de rupture utérine.-SUrg.Gynn.Obst.Sept.1968, 127, N° 3, 528 - 528

CHASTRUSSE L /et MALEVIALE G.: Vingt ans de ruptures utérines.-Bull. Fed.Sec. Gyn.Obst.Juin-Aout 1966, N°3, 248 -252.

BONAFOS - GARES : les ruptures utérines négligées -Soc.de Gyn.OBS. d'Alger, Mars 1952.

LAFFONT : BONAFOS et FARRAGUI.: Appropos du traitement conservateur des ruptures utérines Gyn.Obs.d'Alger 24/12/49.

LAFFONT : BONAFOS :. Les ruptures utérines in Encylopédie méd. Chirurgie

BRES : Les Sutures (thèse Alger 1948 .)

MERGER : Précis d'obstétrio.

SIMON PAUL : Contribution à l'étude du traitement chirurgical retardé des ruptures utérines négligées. (Thèse .Alger.1952)

LECANNELIER : ZINSOU : Rupture utérine avec enfant vivant. -Bull.Soc. méd;Afric.Noire 1959 4 N°4, 398 - 399.

LAUVERGEON B : et MALINAS : Ruptures utérines de la puerpéralité. ruptures traumatiques)E.M.C 5080 à 10;10 1970

STEIN P.J : Rupture utérine AM.J.Obs.Gyn.Fév.1956.71 n°2,.

LE CANNELIER R : BOURGOIN P.: et BALLON C.: Considération appropos de 45 ruptures utérines Bull.Soc.méd.Afri.Noire, 1964.9, N°2, 145 - 148.

THOMAS : 26 cas de ruptures utérines en milieu Musulman. Gyn.Obs.av. Mai 1958 ,57 - N°2 - 200 - 207.

HUBERA : Problème de la rupture utrine dans les pays en voie de développement. Zbl.Gyn. 15 Nov.1969. 91 N° 46 - 1497 - 1501.

SCHEBAT : A propos de 31 ruptures Uterines et déhiscences des utérus cicatriciels Bul.Fed.Societ.Gyn.Obs. N°16 Juin- Août 1966.

MICHEL CAILLENS : 20 cas de ruptures utérines these Toulouse.

LEPAGE NOEL COLL: Cicatrice de césarienne segmentaires Gyn.Obs. 1959 - Tome 58 N° 5.

MAHON / SOUTHOUL : Ruptures précote de l'utérus gravide Gyn.Obs.60 N° 4 1961.

-=-=-=-=-=-=-=-=-=-=-=-=-

T A B L E D E S M A T I E R E S

I INTRODUCTION.

II OBSERVATIONS.

III ENSEIGNEMENTS TIRES :

- MECANISMES ET HISTOPATHOLOGIE.
- FACTEURS ETIOLOGIQUES.
- TRAITEMENT.
- PRONOSTIC.
- PROPHYLAXIE.
- CONCLUSION.